Een overzicht van de behandeling, de complicaties en de eventuele oorzaken van complicaties bij behandeling van een aneurysma met een (complexe) endoprothese

Fenna van der Zijden, S3113337
Rijks Universiteit Groningen
Biomedische Technologie
Bachelor scriptie 2019
Begeleider: Richte Schuurmann
Datum: 09 Juli 2019

Met het steeds ouder worden van onze wereldbevolking, zullen aneurysmata ook steeds vaker voorkomen. De behandeling is in de loop van de jaren al veranderd van een intensief open chirurgisch herstel naar het gebruik van een endoprothese, waarbij ook belangrijke zij-arteriën, zoals bijvoorbeeld de renale arteriën van bloed kunnen worden voorzien. Echter zijn deze behandelingen nog niet zonder complicaties en is het belangrijk dat deze methoden verder ontwikkeld worden. In dit review worden dan ook eerst de belangrijke informatie zoals het ontstaan, de categorisering en de verschillende behandelingen van een aneurysma in de aorta besproken. Vervolgens wordt er gekeken naar complicaties die bij verschillende behandelingen komen kijken en een korte vergelijking tussen de behandeling met een endoprothese en het open chirurgisch herstel. Tot zal er specifiek in gegaan worden op de oorzaken van de complicaties bij gefenestreerde en vertakte endoprotheses. Het beter begrijpen van de risico factoren, het aan zien komen van een complicatie en verbeterde behandelingen zal hopelijk de morbiditeit en de mortaliteit bij aneurysmata laten dalen.

Inleiding

Een aneurysma is een vaatverwijding, waarbij de diameter van de slagader anderhalf keer groter is dan de normale diameter. De normale grootte van een aorta ligt bij mannen minder dan 3 centimeter en bij vrouwen iets kleiner. Vaak wordt een AAA veroorzaak door een verzwakking in de wand van de aorta, een genetische afwijking, maar kan ook veroorzaakt worden door een infectie. Daarnaast zijn er verschillende factoren bekend die voor een verhoogd risico op een AAA zorgen. Dit zijn onder andere roken, obesitas, artherosclerose, hypertensie en hypercholesterolemie. Naast deze risicofactoren komt een AAA vaker voor bij mannen dan bij vrouwen en bij mensen met een leeftijd van 60 jaar of ouder.[1] Een niet behandeld aneurysma kan uitscheuren, dit heeft bij 85% van de gevallen de dood tot gevolg, door het vele bloed wat er vrij komt.[2] Naar verwachting worden er in Nederland ruim 1600 operaties uitgevoerd ten gevolge van een abdominaal aorta aneurysma (AAA) en 500-600 vanwege een geruptureerde abdominaal aorta aneurysma (RAAA).[3] Voor de behandeling van een AAA zijn er verschillende behandelingsmogelijkheden, zoals een open chirurgisch herstel en het gebruik van een endoprothese. Omdat er bij de endoprotheses nog vaak complicaties optreden, ondanks dat het een minder invasieve methode is met een lagere morbiditeit op korte termijn, zal er in dit review ingegaan worden op de oorzaken van de complicaties bij een endoprothese en de eventuele oorzaken hier van.

Categorisering van aneurysmata

De benaming van een aneurysma gaat aan de hand van de plaats in het lichaam waar het aneurysma voorkomt. Wanneer een aneurysma tot aan de renale arteriën loopt, staat dit bekend als een juxtarenale aneurysmata (JRA). Als een aneurysma verder door loopt en daarmee een van de renale arteriën mee neemt, heet het een surprarenale aneurysmata (SRA). Een JRA en SRA aneurysmata samen wordt een pararenale aneurysmata genoemd (PAA). Wanneer een aneurysma in de borstkas ontstaat, oftewel het thoracale gedeelte heet het een thoracaal aneurysma (TAA) Een thoraco-abdominaal aorta aneurysma (TAAA) is een aneurysma bij zowel de abdominale en thoracale aorta . De Crawford classificatie wordt gebruikt voor het indelen van thoraco-abdominale aneurysmata (fig. 1). Het eerste type TAAA is een thoracaal aneurysma dat distaal van de linker arteria subclavia begint en stopt bij de arteria renalis. Ook het type II TAAA begint distaal aan de linker kant van de arteria subclavia en loopt tot aan de infrarenale aorta en/of de iliacale arteriën. Het III type loopt distaal vanaf de Th6 wervel descenderend tot aan de infrarenale aorta en/of de iliacale arteriën. Het IV type loopt vanaf het diafragma en beslaat de in zijn geheel de abdominale aorta met daar aan de viscerale arteriën. Wanneer het aneurysma alleen van de Th6 wervel en tot vlak boven de renale arteriën loopt, staat dit bekend als het type V-aneurysma. TAAA-aneurysmata zijn moeilijker te behandelen omdat deze belangrijke organen, zoals de nieren, darmen, het ruggenmerg en andere buikorganen voorzien van voedingsstoffen. Voor de verschillende soorten aneurysmata zijn dan ook verschillende behandelingen.[4]

Behandelingsmogelijkheden

In de meeste gevallen zijn aneurysmata asymptomatisch en worden ze toevallig ontdekt, als een pulserende massa in het abdomen, lies of knieholte of op een röntgenfoto, een CT-scan of een echo. Wanneer een dergelijk aneurysma een grootte heeft van 5-5.5 centimeter of met een snelheid groeit van meer dan 0.5 centimeter per jaar, zal een chirurg overgaan tot operatie.

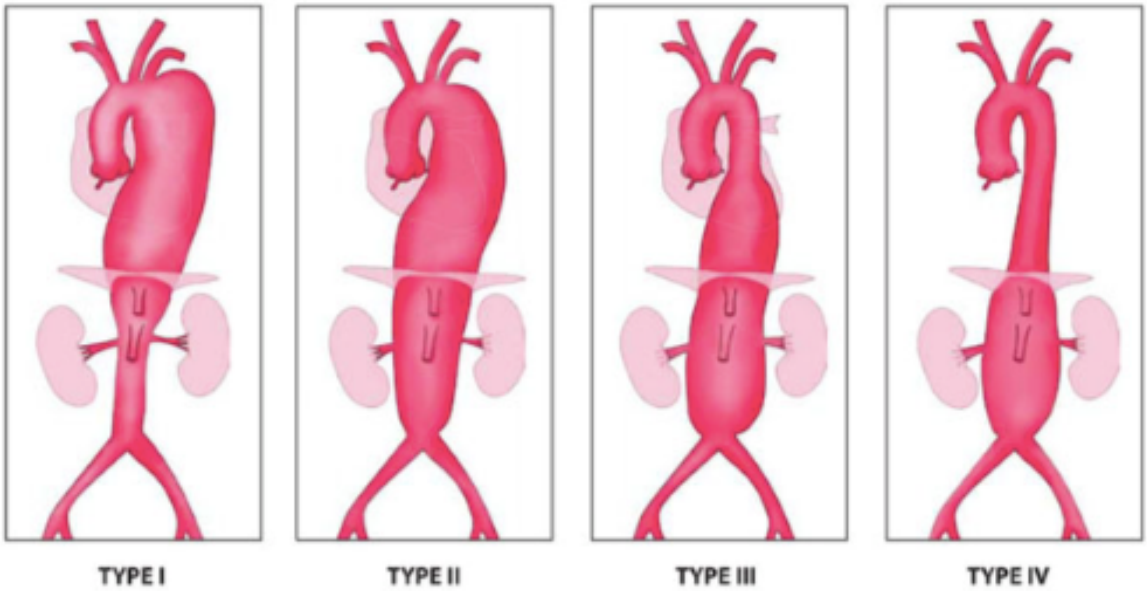

***Figuur 1**. Categorisering van aneurysma's via de Crawford classificatie. Type I: proximaal descenderend thoracaal tot en met het niveau van de nier arteriën. Type II: proximaal descenderend tot infrarenale aorta en/of thoracale arteriën. Type III: distaal descenderend tot infrarenale aorta en/of iliacale arteriën. Type IV: gehele abdominale aorta inclusief alle viscerale arteriën.*

Wanneer een patiënt symptomen heeft zoals buik- en/of rugklachten, is dit een indicatie voor een lekkage of ruptuur en is er een acute operatie nodig. Wanneer er over gegaan wordt op behandeling, wordt er met behulp van een CT-scan gekeken naar de anatomie en de plaats van het aneurysma ten opzichte van de renale- en viscerale arteriën. Vervolgens wordt er gekeken naar de conditie, de persoonlijke voorkeur en de levensverwachting van de patiënt in combinatie met de ervaring van de chirurg. Aan de hand hiervan wordt er gekozen voor een open chirurgisch herstel of het gebruik van een endoprothese.[5]

Open chirurgisch herstel

Bij een chirurgische ingreep kunnen er op drie plekken sneden worden gemaakt bij een abdominaal aneurysma: transabdominaal, retroperitoneaal en over de breedte. Welke snede er wordt gemaakt hangt in dit geval ook af van de plaats van het aneurysma. Bij een TAAA wordt er gebruik gemaakt van een thoraco-abdominale snede. Om het bloeden te stoppen, worden er klemmen op de arteriën rondom het aneurysma geplaatst. Omdat de organen toch van voedingstoffen te voorzien wordt gebruikt gemaakt van een hart-long machine. Vervolgens wordt de slagader open gemaakt en wordt het aneurysmatisch traject vervangen door een kunststofprothese, ofwel stent.[6] De belangrijkste zijtakken naar bijvoorbeeld de lever en nieren, worden op de stent aangesloten. Na de operatie komen er vaak verschillende complicaties bij kijken. Bij een retroperitoneale incisie is er 15% kans op een hernia abdominalis. De kans op een para-anastomotisch aneurysma is rond de 0.8% na 5 jaar, 6,2 % na 10 jaar en tussen de 20% tot 40 %, 15 jaar na een open chirurgische ingreep. Verder treed er bij veel patiënten disfunctie van de nieren op, krijgt 3% tot 10% last van ischemische colitis, krijgt rond de 4 procent last van *Aortoenteric Fistula (AEF),* hebben patiënten last van seksuele dysfunctie en raakt bij een deel van de patiënten de stent geïnfecteerd. Tot slot is er een risico van 4% op overlijden.[7]

Endovasculaire behandeling (EVAR)

De voordelen van een endovasculaire behandeling ten opzichte van een open chirurgisch herstel zijn de verkorte operatie tijd, vermijding van volledige narcose, minder post operatieve pijn, korter verblijf op de intensive care en in het ziekenhuis en minder bloed verlies. De behandeling is dus ook minimaal invasief en non-chirurgisch. Voor het maken van een stent wordt gebruik gemaakt pre operatieve beeldvorming met behulp van CT-angiografie. Voor het effect van de systole en de diastole wordt bij thoracale aneurysma's gebruik gemaakt van een *electrocardiography gated (ECG-gated) CTA*. Dit is een CTA die veranderingen in de bewegingen van de aorta kan zien, door de CT scan en de hartcyclus te synchroniseren. Aan de hand hier van kan een

gepersonaliseerde stent gemaakt worden.[8] Echter blijft ook het gebruik van een EVAR gelimiteerd door verschillende factoren, zoals de hoek die de nek van de aorta maakt, de proximale neklengte van de aorta en de nek diameter. [9] De stent – in opgevouwen conformatie - wordt in gebracht via de arteria femoralis of via de arteria iliaca. Deze arteriën worden bereikt door twee kleine incisies in de lies.[1]

Biomechanische eigenschappen van een stent

Door de vele krachten die het bloed levert op een stent is het ook belangrijk dat deze goede mechanische eigenschappen bezit. Ten eerste is het belangrijk dat de stent in overeenstemming is met de anatomie, goed vast blijft zitten en niet verschuift, maar ook niet verder uitzet dan de fysiologische diameter. Ten tweede moet de stent bestand zijn tegen de axiale, radiale en pulserende krachten van de bloedstroom en daarentegen ook flexibel zijn een mee rekken zodat de bloedstroom en druk goed gereguleerd blijft. Ten derde moet de stent samendrukbaar zijn, zodat deze via de arteria femoralis of door de arteria iliaca binnen gebracht kan worden. Tot slot moet het oppervlak glad zijn om stilstand en trombose te voorkomen. Het materiaal wat nu het meeste wordt gebruikt is geheugenmateriaal van nikkel en titanium.[8]

Complexe endovasculaire technieken

Doordat de EVAR techniek zich beperkt tot bepaalde aneurysma's zijn er technieken ontwikkeld waarbij ook de arteriën van de nieren, darmen, het ruggenmerg, de milt en andere belangrijke organen betrokken kunnen zijn. De meest gebruikte namen voor deze endoprotheses zijn gefenestreerde/*fenestrated* endoprotheses (FEVAR), vertakte/*branched* endoprotheses (BEVAR) en snorkel/chimney endoprotheses. Deze endoprotheses voor complexe aneurysmata hebben een opening voor een arteriële zijtak of hebben zijarmpjes waarmee de arteriën naar de organen voorzien worden van bloed. Anderson et al was de eerste die het concept van een gefenestreerde endoprothese bij een juxtarenaal aneurysma in 1990 beschreef.[10] Daarna zijn er veel verschillende endovasculaire stents voor de behandeling van complexe aneurysma's bij gekomen, een deel van de veel gebruikte of belangrijke stents zijn hieronder beschreven.

Cook Medical Stents

De enige gefenestreerde stent die in 2015 goedgekeurd was door de *food and drug administration* (*FDA*) van Amerika is de Zenith Fenestrated Endovascular (ZFEN) Stent Graft. Deze stent bestaat uit een proximaal hoofddeel, een gespleten distaal gedeelte en een gedeelte voor een iliacale ader. Daarnaast kan deze stent een tot drie gefenestreerde delen bevatten in de vorm van kleine grote of scallop fenestraties (fig. 2) [11] Echter wordt het gebruik van de ZFEN bij grote en scallop fenestraties wel in twijfel getrokken. [12] Naast de ZFEN heeft Cook Medical t-branch en p-branch stents. Dit zijn stents die per direct beschikbaar zijn voor gebruik. De p-branch stent wordt gebruikt voor juxtarenale aneurysma's, die onder de superieure mesenteriale slagader beginnen.[13] De t-branch stent graft wordt gebruikt voor thoraco-abdominale aneurysma's.[14]

Anaconda Fenestrated stent graft

Een van de stent grafts die in Europa gebruikt wordt is de Anaconda Fenestrated Stent Graft. Deze stent is een gepersonaliseerde stent voor individueel gebruik. De stent bestaat uit een hoofdcomponent met daar aan een splitsing voor beide iliacale arteriën. Daarnaast bevat de stent fenestraties waarmee bijvoorbeeld de renale arteriën van bloed worden voorzien. De stent bevat aan de proximale zijde twee nitinol ringen en vier klemmen om zo de stent op zijn plek te houden. De rest van het hoofdcomponent bevat geen hard materiaal, waardoor deze zeer flexibel blijft. Een ander voordeel van deze stent is dat deze tijdens het plaatsten opnieuw gepositioneerd kan worden, zodat de fenestraties zo precies mogelijk gepositioneerd kunnen worden.[15]



Figuur 2. Verschillende typen fenestraties. Linker afbeelding: scallop fenestratie. Middelste afbeelding: kleine fenestratie. Rechter afbeelding: grote fenestratie.

BeGraft stents

De BeGraft is een door een ballon uitgevouwen stentgraft, die wordt gebruikt als viscerale stentgraft. De tweede generatie BeGraft stents wordt geproduceerd door Bentley InnoMed en zijn in tegenstelling tot de meeste stents gemaakt van kobalt en chromium en wordt uitgevouwen met behulp van een ballon. Daarnaast is onder

andere de bedekking van de stent ten opzichte van de eerste generatie twee keer zo dik geworden, waardoor deze als gefenestreerde of vertakte stent kan functioneren. Uit het onderzoek van spear et al is dan ook gebleken dat de tweede generatie BeGraft stent geschikt als stent in een FEVAR procedure.[16]

Atrium Advanta Medical
Ook de Advanta V12 is een door een ballon uitgevouwen stentgraft, die wordt gebruikt als viscerale stentgraft. Bij de Advanta V12 stents wordt gebruik gemaakt van een ultradunne PTFE bedekking technologie. Daarnaast zijn de roestvrijstalen delen van de stent volledig bedenkt, waardoor de bloedstroom optimaal blijft. De Advanta V12 is een wordt uitgevouwen met behulp van een ballon. Daarnaast is het mogelijk om post operatief de stent uit te vouwen te flairen, waardoor de stent zich aanpast op de individuele anatomie.[17]

Naast deze soorten endoprotheses voor de behandeling van complexe aneurysma's, bestaan en nog meer verschillende types en producenten voor EVAR procedures zoals bijvoorbeeld de Endurant II stent graft (MedTronic)[18] en de TREO (Bolton Medical) [19].

Complicaties bij EVAR/FEVAR/BEVAR
Net zoals bij open chirurgisch herstel, komen er bij endoprotheses verschillende complicaties kijken. Een van de meest voorkomende complicaties zijn endovasculaire stentlekkages, migraties van de stent, stenosering en het afknikken van een fenestratie. Een ruptuur van een aneurysma kan het gevolg zijn van verschillende endovasculaire stentlekkages, migratie of het knikken van een stent. Als het gevolg van complicaties is er bij 8%-9% van de behandelde aneurysma's is er een secundaire interventie nodig. In de meeste gevallen is een secundaire interventie nodig in verband met endolekkages.[20] Daarnaast is het aantal complicaties bij behandelingen met FEVAR hoger door onder andere de complexere morfologie.[9]

Endovasculaire stentlekkages
Een endolekkage is een bloedstroom naar de zak van het aneurysma toe. Wanneer het endoleak binnen 30 dagen na EVAR voorkomt wordt dit een primair endoleak genoemd. Endovasculaire stentlekkages zijn op te delen in vijf verschillende categorieën. (Fig. 3)

Type I endoleak
Het type I endovasculaire stentlekkage ontstaat door de incomplete of ineffectieve aansluiting aan met de stentgraft aan de proximale zijde (IA) of aan de distale kant bij de arteria iliaca (IB). Het type I endovasculaire stentlekkage moeten direct behandeld woorden door het grote risico op een ruptuur. Het type I endovasculaire stentlekkage wordt verhopen met behulp van dotteren waardoor de verbeterd de aanhechting met de vaatwand, verlenging van de stent met een *endograft cuffs* of het plaatsen van een Palmaz stent.

Type II endoleak
Het type II endovasculaire stentlekkages ontstaat door een tegengestelde bloedstroom vanuit de collaterale vaten. Wanneer er meerdere vaten aangesloten zijn op het aneurysma, kan er door in- en uitstroom een circulatie in het aneurysma ontstaan. Het type II endolekkage is met 76% het meest voorkomend. Omdat er geen sprake is van een systematische druk ter hoogte van de aneurysmale zak, is de kans op een expansie of ruptuur veel kleiner in vergelijking met het type I en type III lekkage. Bij een type II endoleak is hierdoor geen directe interventie nodig, ook sluit ongeveer 40% van de type II endolekkages spontaan als er geen groei is van het aneurysma. Wanneer er wel interventie nodig is wordt er gebruik gemaakt van trans-arteriële embolisatie, trans-lumbale embolisatie, embolisatie tussen de aorta en de vena cava, het injecteren van trombine of een chirurgische ligatie van de aanvoerende bloedvaten.

Type III endoleak
Het type III endovasculaire stentlekkage is een bloedstroom buiten de oorspronkelijke route. Deze stroom kan voortkomen door een scheur in het prothesemateriaal of breuken in het metalen frame en een verkeerde aansluiting of migratie van overlappende delen van de stent. Net zo als bij het type I endoleaks, komt er een druk op de aneurysmale zak te staan die de kans op een ruptuur aanzienlijk vergroot. Een type III endoleak moet dan ook direct behandelt worden. Het probleem kan worden verholpen door her configuratie van de overlappende delen. Ook kan er gebruikt worden gemaakt nieuwe herstellende delen.

Type IV endoleak

Het laatste type endovasculaire stentlekkage ontstaat door poreusheid van het endograft materiaal. De porositeit is het gevolg van fabricatiefouten en gebeurt direct na het plaatsen van een stent. Het type IV endoleak verdwijnt spontaan.[21]

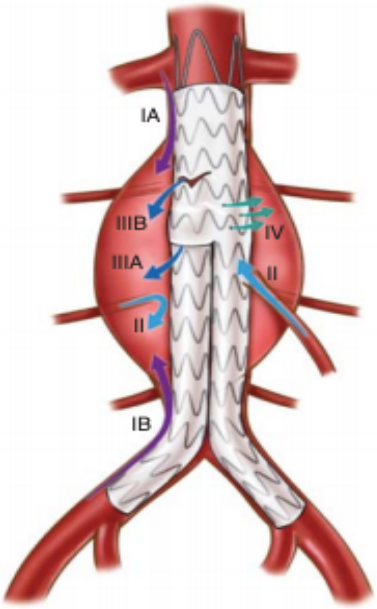

Figuur 3. Categorisering van endoleaks.

Stenose en occlusie
Naast de endoleaks zijn stenose en occlusie een veelvoorkomend probleem. Acute occlusie wordt vaak veroorzaakt door acute trombose door bestaande stenose.[9] In 23.5% van de gevallen bij behandeling met BEVAR/FEVAR was er een tweede behandeling nodig als het gevolg van stenose en occlusie.[21]

Migratie van de prothese
Migratie wordt gedefinieerd als een verplaatsing in craniale of caudale van >4mm van het hoofdcomponent ten opzichte van een vasculair punt. Migratie kan op ieder moment voorkomen en resulteren in scheiding van verschillende stent componenten. Migratie komt bij behandeling met BEVAR/FEVAR in 1-7% van de gevallen voor.[9]

Open chirurgisch herstel versus EVAR
De endovasculaire behandeling van een aneurysma steeds meer wordt gebruikt voor de standaardbehandeling van aneurysmata. Voor de korte termijn is bewezen dat deze behandeling zorgt voor een lagere mortaliteit in de eerste 30 dagen en daarnaast zorgt voor een korter verblijf in het ziekenhuis. Echter op lange termijn zijn er studies die na een aantal jaar een toenemende mortaliteit bij endovasculaire behandelingen aantonen.[22] Daarnaast zijn er verschillende studies, waarbij wordt geïndiceerd dat naast de onbewezen lagere mortaliteit er ook vaker controles nodig zijn, door de hoeveelheid complicaties die bij endovasculaire behandelingen voorkomen.[23] Deze complicaties zijn vaak het gevolg afwijkende aorta anatomie, zoals een onvoldoende 'landing zone' en de morfologie zoals boven beschreven. De oorzaken van de complicaties bij FEVAR of BEVAR zijn echter minder bekend. Wel zijn er een aantal onderzoeken die eventuele oorzaken beschrijven.

Stent graft rotatie
In veel gevallen wordt een endoprothese ingebracht via de iliacale arteriën. Voor de plaatsing wordt er met behulp van preoperatieve beeldvorming gekeken naar de calcificatie en de hoeveelheid kronkelingen in de iliacale arteriën. Dit omdat de hoeveelheid kronkelingen voor moeilijkheden kan zorgen tijdens het inbrengen van de endoprothese en op een later tijdstip verschillende complicaties zoals occlusie kan veroorzaken. Calcificatie kan zorgen voor een verhoogde stijfheid van de aderen, wat problemen kan veroorzaken bij het inbrengen en uitvouwen van de stent.[24] Daarnaast kan een verhoogde hoeveelheid calcificatie zorgen voor ongewilde rotatie van het hoofd component bij gefenestreerde of vertakte endoprotheses. Wanneer dit gebeurt zullen de zijtakken of openingen niet overeenkomen met de zij-arteriën. In de studie van Crawford et al wordt er gekeken of het niet in lijn staan van de prothese met de zij-arteriën invloed heeft op het falen van een gefenestreerde endoprothese en de eventuele invloeden van het falen. Uit deze studie kwam dat er in 37% van de gevallen rotatie op heeft getreden. Bij de gevallen waar rotatie op trad, kwamen er meer complicaties voor zoals occlusie, nierfalen, ischemie van de darmen of de noodzaak tot een open chirurgisch herstel. Ook kwam er bij gevallen van rotatie een hoger percentage endoleaks type IB en type III voor. Hoewel er geen causaal verband is gevonden, wordt er geïndiceerd dat calcificatie, de draaiing van de iliacale arterie en de lengte van de stent factoren zijn die draaiing indiceren.[25]

Beweging door ademhaling
Het in kaart brengen van het aneurysma in de preoperatieve fase gebeurd met behulp van CT-angiografie. Echter tijdens de behandeling met een gefenestreerde of vertakte endoprothese

wordt er gebruik gemaakt van live fluoroscopie. Het verschil in deze twee beeldvormingsmethoden kan onnauwkeurigheden veroorzaken. Ook kunnen onnauwkeurigheden veroorzaakt worden doordat er slechts in een richting gekeken kan worden. Deze onnauwkeurigheden wordt hoofdzakelijk veroorzaakt door de beweging van de vaten door de ademhaling en kunnen op termijn zorgen voor complicaties bij stents. In de studie van Sailer et al. is dan ook gekeken naar de omvang en richting van de driedimensionale beweging van de aorta en zij arteriën bij patiënten met vaatproblemen. Uit het onderzoek bleek verplaatsing door ademhaling het grootste is bij de ascenderende aorta en de aorta boog. De hoeveelheid verplaatsing neemt geleidelijk af richting de abdominale arteriën. Zo is er bij de renale arteriën en viscerale arteriën allen een kleine hoeveelheid verplaatsing te zien in de cranio-caudale richting, en zal de ademhaling in dit gebeid weinig invloed hebben op het functioneren van de stent. Hoewel er in deze studie geen gevallen met een stent in de aorta boog of de ascenderende aorta zijn, kan aangenomen worden dat er door de vele beweging meer krachten op stent komen te staat en dat deze dus ook beter bestand moet zijn tegen mechanische spanning.[26]

Geometrische veranderingen

Het is bekend dat een de geometrie van een bloedvat veranderd door de verandering in mechanische krachten die veroorzaakt worden door de stent.[27,28] In deze studie wordt onderzocht hoeveel deze verandering is en of het verschil in overeenkomst tussen de geometrie van de stent en de geometrie van de aorta invloed heeft op de gebruiksduur van een stent. Dit werd gedaan door naar drie verschillende punten te kijken. Het eerste punt is de hoek die de renale arterie maakt ten opzichte van de dwarsdoorsnede van de aorta, het tweede punt werd gedefinieerd door de distale en proximale vector in vergelijking met het distale eind van de stent en de derde factor werd bepaald door de kromming van de renale arterie. Zowel bij de snorkel EVAR (sn-EVAR) en FEVAR technieken is er een verandering in geometrie te zien. De renale arteriën is na plaatsing van de snorkel-endoprothese meer naar onder gericht, terwijl de renale arteriën na behandeling met FEVAR meer naar boven gericht. Bij sn-EVAR is er een groter verschil te zien bij de post operatieve afbeeldingen ten opzichte van de preoperatieve afbeeldingen. Of deze verandering in geometrie ook daadwerkelijk invloed heeft op de gebruiksduur van de endoprotheses, zijn in deze studie geen uitspraken over gedaan.[29] Wel blijkt uit een anders studie vervolg studie van Ullery et al. dat de anatomische veranderingen waarschijnlijk al veroorzaakt worden tijdens de behandeling.[30] In de studie van A. de Niet et al. is er gekeken of de geometrische veranderingen op lange termijn invloed hebben op de gebruiksduur van de stent. De follow up (gemiddeld na 5.3 jaar) met 47 vertakte en 28 gefenestreerde endoprotheses, was er occlusie opgetreden in 10 van de 47 vertakte endoprotheses (21%) en bij 10 van de 28 gefenestreerde endoprotheses (21.3%) trad er een stenose op van 50% tot 99%. Daarnaast trad in 23 van de 47 gevallen een verandering van de hoek op, in vier gevallen leidde dit tot occlusie en in 7 gevallen trad er een stenose op van 50% tot 99%. Daarnaast lijkt het er op dat migratie van de stent zowel bij gefenestreerde als bij vertakte endoprotheses, stenose en occlusie uitlokt. Hoewel in beide gevallen complicaties te zien zijn, lijken de risico's op complicatie door de verandering in geometrie bij een gefenestreerde endoprothese lager dan bij een vertakte endoprothese. Het is dus ook belangrijk dat bij vertakte EVAR procedures er tijdens follow up gekeken wordt naar de anatomische veranderingen zoals, de diameter van de aorta, de migratie van de endograft, de verandering in de hoek en de lengte van een stent in een bepaald bloedvat om disconnectie, stenose en occlusie te voorkomen.[31] Hoewel de verandering in de hoek effect kan hebben op het ontstaan van verschillende complicaties, heeft de verandering in hoek geen effect op het functioneren van de nieren.[32]

Conclusie

Doordat er een toename is van de hoeveelheid aneurysma's, wordt er steeds grondiger naar verschillende behandelingen gekeken. Vroeger kon er alleen behandeld worden met een open chirurgisch herstel, hierbij kwamen veel complicaties en een hoge morbiditeit kijken. Hoewel deze operaties zijn verbeterd, zijn er ook tegenwoordig mogelijkheden om complexe aneurysma's op een minimaal-invasieve en minimaal-chirurgische manier te behandelen met een gefenestreerde of vertakte endoprothese. Hoewel deze methodes op korte termijn goed lijken te werken, komen er op lange termijn nog steeds complicaties zoals endolekkages, endotensie, kinking, stenose, trombose en migratie van de prothese voor. Het is daarom van belang dat er naar de oorzaken en het ontstaan van

deze complicaties wordt gekeken, zodat of de behandeling of de stent aangepast kan worden en er zich in de toekomst ook op lange termijn geen complicaties meer voor doen.

References

[1] Kumar P, Clark C. Clinical Medicine 9th edition 2016; 511-513

[2] Kent K, Zwolak R, Egorova N, Riles T, Manganaro A, Moskowitz A et al. Analysis of risk factors for abdominal aortic aneurysm in a cohort of more than 3 million individuals. Journal of Vascular Surgery. 2010;52(3):539-548.

[3] Koelemay M, Henebiens M, Vahl A. Richtlijn 'Diagnostiek en behandeling van het aneurysma van de abdominale aorta'. Ned Tijdschr Geneeskd. 2009;153:A572

[4] Frederick J, and Woo Y. Thoracoabdominal aortic aneurysm. Annals of Cardiothoracic Surgery, 1(3), 277-285

[5] Toth P, Cannon C. Comprehensive cardiovascular medicine in the primary care setting. 2nd ed. 2018: 266-277

[6] Quick RG, Harper JF. Essential Surgery. 5th ed. 2013: 520-515

[7] Calero A, Illig K. Overview of aortic aneurysm management in the endovascular era. Seminars in Vascular Surgery. 2016;29(1-2):3-17.

[8] Belvroy V, Houben I, Trimarchi S, Patel H, Moll F, Van Herwaarden J. Identifying and addressing the limitations of EVAR technology. Expert Review of Medical Devices. 2018;15(8):541-554.

[9] Huang I, Renani S, Morgan R. Complications and Reinterventions After Fenestrated and Branched EVAR in Patients with Paravisceral and Thoracoabdominal Aneurysms. CardioVascular and Interventional Radiology. 2018;41(7):985-997.

[10] Anderson J, Berce M, Hartley D. Endoluminal Aortic Grafting with Renal and Superior Mesenteric Artery Incorporation by Graft Fenestration. Journal of Endovascular Therapy. 2001;8(1):3-15.

[11] Oderich G, Greenberg R, Farber M, Lyden S, Sanchez L, Fairman R et al. Results of the United States multicenter prospective study evaluating the Zenith fenestrated endovascular graft for treatment of juxtarenal abdominal aortic aneurysms. Journal of Vascular Surgery. 2014;60(6):1420-1428.

[12] Motta F, Vallabhaneni R, Kalbaugh C, Farber M. The role of selective stenting for superior mesenteric artery scallops during fenestrated endovascular aneurysm repair. Journal of Vascular Surgery. 2019;69(1):47-52.

[13] Kitagawa A, Greenberg R, Eagleton M, Mastracci T. Zenith p-branch standard fenestrated endovascular graft for juxtarenal abdominal aortic aneurysms. Journal of Vascular Surgery. 2013;58(2):291-300.

[14] Mendes B, Oderich G. Endovascular repair of thoracoabdominal aortic aneurysm using the off-the-shelf multibranched t-Branch stent graft. Journal of Vascular Surgery. 2016;63(5):1394-1399.e2.

[15] Bungay P, Burfitt N, Sritharan K, Muir L, Khan S, De Nunzio M et al. Initial experience with a new fenestrated stent graft. Journal of Vascular Surgery. 2011;54(6):1832-1838.

[16] Spear R, Sobocinski J, Hertault A, Delloye M, Azzauiu R, Fabre D et al. One Year Outcomes of 101 BeGraft Stent Grafts used as Bridging Stents in Fenestrated Endovascular Repairs. European Journal of Vascular and Endovascular Surgery. 2018;55(4):504-510.

[17] Grimme F, Reijnen M, Pfister K, Martens J, Kasprzak P. Polytetrafluoroethylene Covered Stent Placement for Focal Occlusive Disease of the Infrarenal Aorta. Journal of Vascular Surgery. 2014;60(5):1396.

[18] Troisi N, Pitoulias G, Michelagnoli S, Torsello G, Stachmann A, Bisdas T et al. Preliminary experience with the Endurant II short form stent-graft system. The Journal of Cardiovascular Surgery. 2019;60(3).

[19] Georgakarakos E, Kratimenos T, Koutsoumpelis A, Georgiadis G. The Bolton Treo endograft for treatment of abdominal aortic aneurysms: just another trimodular platform?. Expert Review of Medical Devices. 2017;15(1):5-14.

[20] Troisi N, Donas KP, Austermann M, Tessarek J, Umscheid T, Torsello G. Secondary procedures after aortic aneurysm repair with fenestrated and branched endografts. J Endovasc Ther. 2011;18:146–53.

[21] Wengerter S, Wengerter K, Marin M. Abdominal Aortic Aneurysms: Catheter-Based Interventions. Endovascular Interventions. 2019;:77-97.

[22] Lederle F, Kyriakides T, Stroupe K, Freischlag J, Padberg F, Matsumura J et al. Open versus Endovascular Repair of Abdominal Aortic Aneurysm. New England Journal of Medicine. 2019;380(22):2126-2135.

[23] Stather P, Sidloff D, Dattani N, Choke E, Bown M, Sayers R. Systematic review and meta-analysis of the early and late outcomes of open and endovascular repair of abdominal aortic aneurysm. British Journal of Surgery. 2013;100(7):863-872.

[24] Doyle M, Crawford S, Osman E, Hatch J, Tse L, Amon C et al. Comparison of Qualitative and Quantitative Assessments of Iliac Artery Tortuosity and Calcification. Vascular and Endovascular Surgery. 2019;:153857441985816.

[25] Crawford S, Sanford R, Doyle M, Wheatcroft M, Amon C, Forbes T. Prediction of advanced endovascular stent graft rotation and its associated morbidity and mortality. Journal of Vascular Surgery. 2018;68(2):348-355.

[26] Sailer A, Wagemans B, Das M, de Haan M, Nelemans P, Wildberger J et al. Quantification of Respiratory Movement of the Aorta and Side Branches. Journal of Endovascular Therapy. 2015;22(6):905-911.
[27] Robertson SW, Jessup DB, Boero IJ, Cheng CP. Renal right artery in vivo stent fracture. J Vasc Radiol, 19 (2008), pp. 439-442
[28] Draney, MT, Zarins CK, Taylor CA. Three-dimensional analysis of renal artery bending motion during respiration. J Endovasc Ther, 12 (2005), pp. 380-386.
[29] Ullery B, Suh G, Lee J, Liu B, Stineman R, Dalman R et al. Comparative geometric analysis of renal artery anatomy before and after fenestrated or snorkel/chimney endovascular aneurysm repair. Journal of Vascular Surgery. 2016;63(4):922-929.
[30] Ullery B, Suh G, Kim J, Lee J, Dalman R, Cheng C. Dynamic Geometric Analysis of the Renal Arteries and Aorta following Complex Endovascular Aneurysm Repair. Annals of Vascular Surgery. 2017;43:85-95.
[31] de Niet A, Post R, Reijnen M, Zeebregts C, Tielliu I. Geometric changes over time in bridging stents after branched and fenestrated endovascular repair for thoracoabdominal aneurysm. Journal of Vascular Surgery. 2019;.
[32] Ou J, Chan Y, Chan C, Cheng S. Geometric Alteration of Renal Arteries After Fenestrated Grafting and the Impact on Renal Function. Annals of Vascular Surgery. 2017;41:89-95.