Ontwikkeling van de placenta in intra-uterine groeivertraging

Naam:	Fleur Nijdam
S-nummer:	2865351
Begeleider:	Dr. M.M. Faas
Research cursus:	Pathofysiologie
Datum:	31-01-2020

university of groningen

faculty of science and engineering

Samenvatting

Tijdens de zwangerschap kunnen er verschillende complicaties ontstaan, waar intra-uterine groeivertraging (IUGR) er één van is. Bij IUGR ontwikkelt de placenta zich niet volledig. Om te kunnen concluderen wat er anders gaat in de ontwikkeling van de placenta bij IUGR, richt deze scriptie zich op dat onderzoek.

Bij een IUGR zwangerschap wordt tijdens de decidualisatie veel IGFBP-1 gevormd en gehyperfosforyleerd, waardoor de affiniteit van IGFBP-1 voor IGF-I toeneemt. Hierdoor bindt IGFBP-1 aan IGF-I en verhindert IGF-I om aan IGF-I receptor te kunnen binden. Door deze verhindering kan er geen insuline worden gesynthetiseerd, wat nodig is voor de ontwikkeling en groei van de foetus. Ook ontwikkelen de trofoblasten zich inadequaat tijdens de implantatie, waardoor invasie van het endometrium niet volledig plaatsvindt en zo de placenta oppervlakkig wordt aangelegd. Een verlaagd aantal uNK-cellen draagt hier ook aan bij. Hierdoor kunnen de spiraalarteriën van de uterus niet goed worden veranderd en blijven deze arteriën die reageren op vasoconstrictie en –dilatatie, waardoor er een verminderde bloedstroom plaatsvindt naar de placenta. Door deze verminderde bloedstroom worden er minder zuurstof en nutriënten naar de foetus vervoerd, die hierdoor niet goed kan groeien. Hypoxie speelt een grote rol bij IUGR. In IUGR placenta's is aangetoond dat deze gevoeliger zijn voor apoptose. Dit houdt in dat de proliferatie en apoptose van trofoblasten in IUGR placenta's niet in balans is, wat resulteert in vermeerderde apoptose ten opzichte van proliferatie.

Inhoudsopgave

Samenvatting **2**

Introductie **4**

Diagnose *4*

Oorzaken *5*

Consequenties *6*

Therapie *7*

Ontwikkeling placenta gezonde situatie **7**

De placenta *7*

Implantatie *8*

Decidualisatie *9*

Placentatie *10*

Ontwikkeling placenta intra-uterine groeivertraging **14**

Implantatie *14*

Decidualisatie *14*

Placentatie *15*

Discussie **17**

Conclusie **19**

Bronnen **20**

Bibliografie **20**

Introductie

Intra-uterine groeivertraging (IUGR) wordt gekarakteriseerd door foetale groei die lager ligt dan normaal in verhouding tot de zwangerschapsduur (Gupta, et al., 2018; Daayana, Baker, & Crocker, 2004). IUGR kent twee vormen: symmetrisch en asymmetrisch (Salafia, et al., 1995). Neonaten met symmetrische IUGR zijn *small for gestational age* (SGA), wat inhoudt dat ze kleiner zijn dan zou moeten volgens de richtlijnen (Gupta, et al., 2018), maar hebben een gewicht dat past bij de lengte die ze hebben (Salafia, et al., 1995). Asymmetrische IUGR wordt gekenmerkt door neonaten die een te laag geboortegewicht hebben ten opzichte van hun lengte (Salafia, et al., 1995).

Neonaten die minder dan een tiende percentiel in gewicht zijn worden geclassificeerd als SGA (Kleijer, Dekker, & Heard, 2009). Dit houdt in dat 10% van de neonaten te klein is vergeleken met de richtlijnen voor de zwangerschapsduur. Echter, niet alle neonaten die SGA zijn hebben IUGR. Bij IUGR groeit de foetus niet goed door een ontoereikende placenta (Gupta, et al., 2018). Dit kan resulteren in permanente aanpassingen in metabolisme, groei en ontwikkeling (Gupta, et al., 2018).

Naast het feit dat foetussen met IUGR te klein zijn in verhouding tot de zwangerschapsduur, hebben IUGR foetussen een grotere kans op perinatale mortaliteit en morbiditeit (Daayana, Baker, & Crocker, 2004) en kan het kind vatbaarder worden voor hypertensie, cardiovasculaire stoornissen en nierziekten (Kleijer, Dekker, & Heard, 2009; Smith, Pell, & Walsh, 2001). Afhankelijk van de ernst van IUGR, hebben foetussen die niet à terme groeien 5 tot 10 keer meer kans op sterven in de uterus (Clausson, Gardosi, & Cnattingius, 2001). De laatste cijfers uit 2018 geven aan dat de incidentie van kinderen met IUGR op 6,1% ligt (Hoftiezer, et al., 2019).

Diagnose

IUGR zwangerschappen worden in de meeste gevallen niet (op tijd) ontdekt (Malik & Saxena, 2013). Via een Doppler echografie kan IUGR worden gedetecteerd (Malik & Saxena, 2013). Bij deze echografie wordt de uterusarterie aan de placentaire kant bestudeerd, maar wordt er ook gekeken naar de navelstrengarterie en de middelste cerebrale arterie (MCA) van de foetus (Malik & Saxena, 2013). Op deze manier kan zowel de maternale als de foetale bloedstroom gemeten worden. Uit de Doppler echografie komen puls indices (PI) die, in het geval van IUGR zwangerschappen, vergeleken worden met gezonde zwangerschappen. Als de PI in IUGR zwangerschappen lager is dan die in gezonde zwangerschappen, is dit een indicator voor IUGR. Gebleken is dat, gekeken naar de navelstrengarterie en de MCA, Doppler echografie een sensitieve en nauwkeurige methode is om IUGR te diagnosticeren (Malik & Saxena, 2013). De Doppler echografie van de uterusarterie is een methode om de ernst van *pregnancy induced hypertension* (PIH) te identificeren (Malik & Saxena, 2013). Bij PIH krijgt de moeder last van een hoge bloeddruk (hypertensie) tijdens de zwangerschap, terwijl zij er hiervoor geen last van had.

Oorzaken

IUGR wordt geassocieerd met chromosomale aandoeningen en aangeboren misvormingen van het IUGR kind (Grati, et al., 2005). Ook externe factoren kunnen bijdragen aan de ontwikkeling van IUGR. Een aantal risicofactoren voor de moeder is in Tabel 1 weergegeven (Kleijer, Dekker, & Heard, 2009). Risicofactoren zoals tabak, alcohol en drugs zijn toxisch waardoor een verminderde gewichtstoename van de foetus het gevolg kan zijn (Romo, Carceller, & Tobajas, 2009). Roken tijdens de zwangerschap is een oorzaak van groeivertraging (Hardy & Mellits, 1972). Nicotine is een vasoconstrictor, waardoor de spiraalarteriën in de uteruswand een hogere weerstand en een langzamere bloedstroom bewerkstelligen (Vogt Isaksen, et al., 2004). Ook verhoogt maternaal roken apoptose in villeus weefsel aan de foetale kant van de placenta (Vogt Isaksen, et al., 2004). Het principe van apoptose wordt verder in deze scriptie nader toegelicht. Daarnaast kan roken tijdens de zwangerschap zorgen voor minder voedselconsumptie van de moeder, wat bijdraagt aan gewichtsafname van de foetus (Romo, Carceller, & Tobajas, 2009). Ook antenataal chronisch alcoholgebruik reduceert het foetale gewicht en kan zelfs het foetale alcoholsyndroom (FAS) veroorzaken (Gundogan, et al., 2008). Door chronisch alcohol gebruik/FAS ontwikkelt de placenta zich niet goed, omdat de invasie van de uterus door trofoblasten niet goed plaats kan vinden (Gundogan, et al., 2008). Deze gebeurtenis wordt later in deze scriptie verder toegelicht.

Het is aannemelijk dat vrouwen met een IUGR baby voor de zwangerschap een verhoogde bloeddruk hebben (Haelterman, Bréart, Paris-Liado, Dramaix, & Tchobroutsky, 1997). Een, voor de zwangerschap al bestaande, hoge bloeddruk van de moeder kan ervoor zorgen dat er ischemie optreedt, waardoor de placenta minder zuurstof op kan nemen en foetale stress kan resulteren in IUGR (Romo, Carceller, & Tobajas, 2009). Drugsgebruik kan ook een oorzaak zijn voor IUGR. Antenataal gebruik van cocaïne wordt sterk geassocieerd met een IUGR zwangerschap (Ogunyemi & Hernández-Loera, 2004). Dit kan komen doordat cocaïne vasoconstrictie veroorzaakt, waarvan verminderde perfusie (doorbloeding) van de placenta en vroeggeboorte de gevolgen kunnen zijn (Ogunyemi & Hernández-Loera, 2004).

Er zijn ook factoren van foetale origine die een ongunstig effect hebben op de foetale groei. Deze foetale factoren die bijdragen aan de ontwikkeling van IUGR zijn onder andere chromosomopathieën, tweelingen, intra-uterine infecties en groeisyndromen (Romo, Carceller, & Tobajas, 2009).

Tabel 1: Risicofactoren voor kinderen met een laag geboortegewicht (Kleijer, Dekker, & Heard, 2009).

Aziatische afkomst
Verhoogde stress (drukke baan/werkloosheid)
Lage sociaaleconomische status
Rook-, drugs- en alcoholverslavingen
Virusinfecties
Pre-eclampsie

Een eerdere zwangerschap met SGA kinderen
Miskramen
Leeftijd boven 34 jaar

Aan symmetrische IUGR liggen malfuncties vroeg in de zwangerschap ten grondslag. Bij symmetrische groei is de foetus SGA, maar het gewicht past volgens de richtlijnen wel bij de lengte. Dit komt omdat er malfuncties vroeg in de zwangerschap voorkomen, bijvoorbeeld op het moment dat de foetale groei zich voordoet door celdeling waardoor de foetus wel symmetrisch groeit (Salafia, et al., 1995). Asymmetrische IUGR is meestal gerelateerd aan externe factoren die zich later in de zwangerschap voordoen, zoals een slechte beschikbaarheid van zuurstof en nutriënten, en/of door PIH (Malik & Saxena, 2013; Salafia, et al., 1995). Bij asymmetrische IUGR ligt de oorzaak bij de placenta.

Consequenties

IUGR gaat altijd gepaard met daling van de foetale groei, maar heeft minder klinische impact op de moeder. Vrouwen met een IUGR baby ervaren wel een verhoogd risico voor ischemische hartziekten later in het leven (Smith, Pell, & Walsh, 2001).

Het kind ervaart echter wel consequenties van IUGR. Suboptimale foetale groei tijdens IUGR is een belangrijke oorzaak van perinatale mortaliteit en morbiditeit (Daayana, Baker, & Crocker, 2004). De consequenties van IUGR voor neonaten zijn acute perinatale asfyxie en neonatale aanpassingsproblemen (Doctor, O'Riordan, Kirhner, Shah, & Hack, 2001). Bij perinatale asfyxie ademt het pasgeboren kind abnormaal vlak voor, tijdens of na de geboorte door een verminderde zuurstoftoevoer. Op de korte termijn kunnen neonaten wel metabole verstoringen ervaren (Smith, Pell, & Walsh, 2001), die gepaard gaan met ontwrichte thermoregulatie (Doctor, O'Riordan, Kirhner, Shah, & Hack, 2001). Verstoringen van het metabolisme zijn gerelateerd aan glucose- en vetzuurmetabolisme, waarbij hypoglycaemie zorgwekkend kan zijn voor de neonaat. Hypoglycaemie kan bijdragen aan de verstoorde thermoregulatie van het kind (Doctor, O'Riordan, Kirhner, Shah, & Hack, 2001).

Op de lange termijn kunnen de IUGR kinderen te maken krijgen met diabetes mellitus type 2, hypertensie of het insuline syndroom (Smith, Pell, & Walsh, 2001; Kleijer, Dekker, & Heard, 2009). Ook kunnen IUGR kinderen te maken krijgen met endocrinologische consequenties, zoals premature adrenarche, waarbij er vroegtijdig (bij meisjes voor 8 jaar en bij jongens voor 9 jaar) al schaamhaar groeit (Utriainen, R., & Jääskeläinen, 2009; Ibáñez, Potau, & De Zegher, 1999). Polycysteus ovariumsyndroom (PCOS) is een hormoonstoornis die bij vrouwen ook als één van de gevolgen van IUGR kan optreden, waarbij vrouwen verhoogde niveaus van mannelijke hormonen (androgenen) laten zien (Legro, et al., 2010). Hierdoor kunnen de ovaria kleine follikels ontwikkelen waardoor een regelmatige ovulatie uitblijft. Deze vrouwen met PCOS kunnen hierdoor onregelmatige of verlengde menstruatiecycli hebben, waardoor zij meer moeite kunnen ervaren om zwanger te worden (Legro, et al., 2010). Verder kunnen kinderen met IUGR op

de lange termijn last krijgen van cognitieve beperkingen en moeilijkheden ervaren met leren op school (Geva, Eshel, Leitner, Fattal-Valevski, & Harel, 2006).

Therapie

Eén van de kenmerken van IUGR is een verminderde toevoer van nutriënten naar de placenta (Gupta, et al., 2018). Verscheidene studies (Slagle & Gross, 1988; Dunn, Hulman, Weiner, & Kliegman, 1988; Berseth, 1992) laten zien dat behandelingen van neonaten met nutriënten een voordelig effect heeft op de groei en de voedseltolerantie van de pasgeborenen. Een behandeling van IUGR zou kunnen zijn om nutriënten tijdens de zwangerschap al aan de foetus toe te dienen, hier is echter nog niet veel over bekend.

IUGR kinderen die niet te vroeg geboren zijn (na 35 weken) en ouder dan 3 jaar, kunnen wel behandeld worden met groeihormonen (Chaussain, Colle, & Landier, 1994). Een behandeling met groeihormonen heeft als resultaat dat de IUGR kinderen in lengte toenemen. De behandeling heeft geen bijwerkingen en de botontwikkeling verloopt normaal (Chaussain, Colle, & Landier, 1994). De Ridder et al., 2008 liet zien dat SGA-baby's baat hebben bij behandeling met groeihormonen en zelfs uitgroeien tot kinderen van een normale lengte (De Ridder, Engels, Stijnen, & Hokken-Koelega, 2008).

Sildenafil is een geneesmiddel dat, door stimulatie van de productie van stikstofoxide (NO), voor vasodilatatie kan zorgen (Pels, et al., 2017). Om die reden kan sildenafil mogelijk de circulatie en de perfusie van de placenta in IUGR zwangerschappen verbeteren, doordat de spiraalarteriën dilateren. Hierdoor wordt uitwisseling van nutriënten en de foetale groei ook ten goede gedaan. In 2012, 2014 en 2015 zijn er wereldwijd (Oceanië, Canada, Ierland, Groot-Brittannië en Nederland) klinische studies gestart voor de behandeling van IUGR met sildenafil (Pels, et al., 2017). Vooralsnog lijkt sildenafil geen positieve invloed te hebben op de groei van de IUGR foetus en moet nog verder onderzocht worden of sildenafil andere, positieve effecten heeft op het welzijn van de foetus (Groom, et al., 2019). Voor zover bekend in 2019 heeft sildenafil geen negatieve effecten op de moeder, foetus, neonaat of kind (Groom, et al., 2019).

Om meer duidelijkheid te krijgen over IUGR en wat er misgaat tijdens de ontwikkeling van de placenta tijdens IUGR zwangerschappen, zal daar in deze scriptie op gefocust worden. Er wordt gekeken naar de gedetailleerde ontwikkeling van de placenta in een gezonde zwangerschap en naar de ontwikkeling van de placenta in een IUGR zwangerschap. Deze twee situaties worden vervolgens met elkaar vergeleken, om erachter te komen wat de verschillen zijn in de ontwikkeling tussen een gezonde zwangerschap, en een zwangerschap met IUGR.

Ontwikkeling placenta gezonde situatie

De placenta

De placenta is een maternaal-foetaal, tijdelijk orgaan dat essentieel is voor de ontwikkeling van de foetus. Het foetale deel van de placenta is de chorion plaat en het maternale deel is

de decidua (Bacenková, Rosocha, Tóthová, Rosocha, & Sarissky, 2011). De placenta zorgt ervoor dat uitwisseling tussen moeder en kind mogelijk is, waardoor dit orgaan een grote rol speelt in de zwangerschap. De placenta heeft metabole en endocriene functies en functioneert tevens als een immuun barrière voor de foetus. De placenta voorziet de foetus van nutriënten en zuurstof, zodat de foetus in de uterus kan overleven.

Het foetale deel van de placenta is de intervilleuze ruimte, waar de chorion villi zich bevinden. De chorion villi bevatten foetale bloedvaten. De intervilleuze ruimte bestaat volledig uit syncytiotrofoblasten; het syncytium. De intervilleuze ruimte zelf is gevuld met maternaal bloed, waardoor het bloed in direct contact staat met het foetale weefsel (Huppertz, Frank, Kingdom, Reister, & Kaufmann, 1998). Het maternale bloed komt via de spiraalarteriën in de uteruswand, in de intervilleuze ruimte terecht (Moore, et al., 2007). Omdat het maternale bloed in direct contact staat met het foetale weefsel, wordt de humane placenta hemochoriaal genoemd (Moll, Künzel, & Herberger, 1975). In figuur 1 is schematisch de foetus en placenta in de uterus weergegeven.

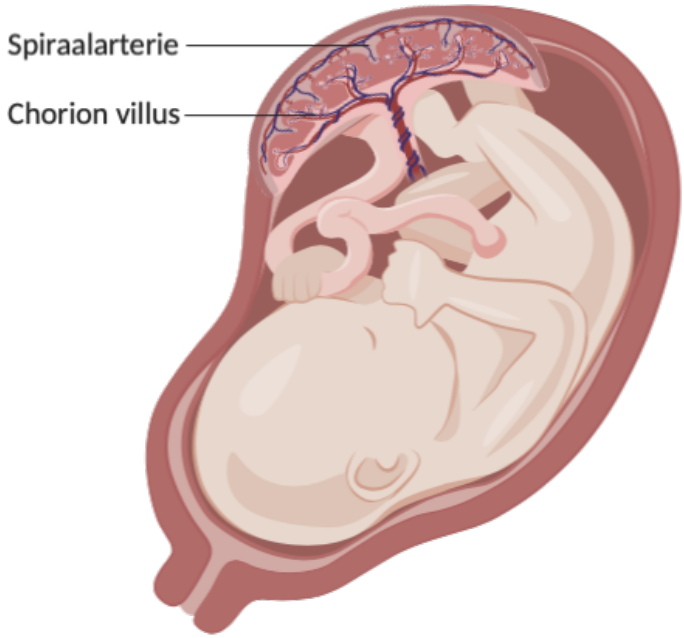

Figuur 1: Schematische weergave van de placenta en foetus in de uterus.

Implantatie

Het maternaal uterusweefsel (endometrium) van de uterus ondergaat cycli, waarbij het endometrium tijdens de menstruatie wordt afgebroken bij gebrek aan bevruchting met een embryo (Tabibzadeh, Kong, Babaknia, & May, 1995). Nadat het endometrium is afgebroken, wordt het weer opgebouwd (Kokawa, Shikone, & Nakano, 1996). De endometrische cyclus bestaat uit twee dominante fasen, waarbij de proliferatiefase de eerste is. Tijdens deze fase regenereert en groeit het endometrium onder invloed van oestrogeen en wordt dit gevolgd door menstruatie en ovulatie. De secretoire fase vindt plaats na de ovulatie. Hierin transformeert het endometrium zich onder invloed van oestrogeen en progesteron. Deze

transformatie stelt het endometrium gereed voor implantatie (Ponnampalam, Weston, Trajstman, Susil, & Rogers, 2004).

Op de vijfde dag na de bevruchting wordt de blastocyst gevormd. De blastocyst bestaat uit twee cellagen, waarvan de buitenste laag bestaat uit gedifferentieerde cellen: de trofoblasten. De binnenste cellaag wordt gevormd door pluripotente celmassa. De buitenste cellaag van trofoblasten vormt de placenta en de foetale membranen. De binnenste cellaag van pluripotente cellen zullen het embryo vormen.

Implantatie bestaat uit drie fasen. De eerste fase wordt gekarakteriseerd door de appositie van de blastocyst en het endometrium. Daarna zullen de syncytiotrofoblasten van de blastocyst zich binden aan het uterusepitheel. Zodra deze interactie heeft plaatsgevonden, zullen de trofoblasten infiltreren in het endometrium om zo het maternale-foetale grensvlak te vormen (Simón, Moreno, Remohí, & Pellicer, 1998). Het gedeelte dat aan de placenta vastzit en de bodem van de intervilleuze ruimte vormt wordt de basaalplaat genoemd. Het overige deel van de verbindingszone dat aan de uteruswand blijft zitten is het placentabed.

De infiltratie van de blastocyst wordt gereguleerd door een reactie tussen de trofoblasten en de epitheellaag van de uterus. Dit kan alleen gebeuren als het uterusepitheel ook daadwerkelijk klaar is voor de innesteling tijdens de implantatie window (Tabibzadeh, Kong, Babaknia, & May, 1995). De voorbereiding van het endometrium op bevruchting wordt gemoduleerd door secretie van oestrogeen en progesteron. Deze hormonen reguleren de homeostase in de placenta tijdens de zwangerschap en de ontwikkeling van de foetus (Barrera, et al., 2007).

Pathways van mechanisch target van rapamycine (mTOR) reguleren veel differentiatieprocessen en spelen ook een rol tijdens de ontwikkeling van de placenta. mTOR pathways reguleren de interacties tussen de uterus en de blastocyst en is dus belangrijk tijdens de implantatie (Baek, Song, Han, & Yoon, 2018) is betrokken bij de fosforylatie van IGFBP-1 (Gupta, et al., 2018).

Decidualisatie

Als gevolg van implantatie wordt de decidua gevormd door de differentiatie vanuit endometrium stroma cellen (ESC's) (Oliver, Montes, Galindo, Ruiz, & Olivares, 1999). Dit zijn mesenchymcellen die tijdens de menstruatiecyclus en zwangerschap differentiëren naar ronde, epitheel-achtige cellen (Oliver, Montes, Galindo, Ruiz, & Olivares, 1999). De differentiatie wordt in gang gebracht door verhoogde niveaus van progesteron tijdens de secretoire fase van de menstruatiecyclus (Brar, Frank, Kessler, Cedars, & Handwerger, 1997). De ESC's bevatten receptoren voor progesteron en oestrogeen en groeien als reactie op verhoogde niveaus van oestrogeen en differentiëren door progesteron (Iruela-Arispe, Rodriguez-Mananeque, & Abu-Jawdeh, 1999). Decidualisatie wordt gekenmerkt door de verandering van ESCs, transformatie van de secretoire klieren in de uterus, een verhoogde aanwezigheid van lymfocyten, de uterine natural killer cellen (uNK-cellen) en vasculaire aanpassingen (Okada, et al., 2000).

Hormoonveranderingen zijn essentieel voor het initiëren van decidualisatie (Okada, et al., 2000). Oestrogeen speelt een belangrijke rol bij het tot expressie brengen van de progesteron receptor (PR) (Lübbert, Pollow, Römmler, & Hammerstein). Door de expressie van deze receptoren kan het endometrium in de secretoire fase reageren op progesteron (Iruela-Arispe, Rodriguez-Mananeque, & Abu-Jawdeh, 1999). Progesteron is cruciaal voor het ontwikkelen en het onderhouden van de zwangerschap. Als progesteron PR bindt, wordt de homeostase van het endometrium onderhouden terwijl deze zich voorbereidt op een bevruchting (Okada, et al., 2000).

Direct na aanhechting van de blastocyst in het uterusepitheel prolifereert de trofoblastlaag van de blastocyst en differentieert naar een cytotrofoblastlaag en syncytiotrofoblast massa. De syncytiotrofoblasten breiden zich uit en infiltreren bindweefsel van het endometrium (James, Stone, & Chamley, 2005). In het eerste trimester, tijdens de interstitiële invasie, duwen extravilleuze cytotrofoblasten (EVTs) zich door de syncytiotrofoblast massa heen, waardoor ze de decidua bereiken (Cartwright, et al., 2002). Cytotrofoblasten produceren matrix metalloproteinases (MMPs). De activiteit van MMP-9 is nodig voor degradatie en invasie van de cytotrofoblasten. Het uterusepitheel zorgt ervoor dat de invasie gecontroleerd verloopt, door de lokale secretie van MMP-inhibitors (TIMPs) (Naruse, et al., 2009). Door deze invasie van de cytotrofoblasten in de syncytiotrofoblasten, en op voorwaarde dat er voldoende zuurstof aanwezig is, ontwikkelt de placenta zich naar meerlagige structuren. Deze structuren vormen zich tot trofoblastische cel kolommen die de placenta aan de uteruswand verankeren (Zhou, et al., 1997).

Tijdens decidualisatie worden twee eiwitten door de ESC's uitgescheiden. Dit zijn prolactine (PRL) en insuline groeifactor binding proteïne 1 (IGFBP-1). Deze twee eiwitten worden dan ook gezien als markers voor decidualisatie (Okada, Nakajima, Yoshimura, Yasuda, & Kanzaki, 2001; Okada, Nie, & Salamonsen, 2005). IGFBP-1 bevindt zich in foetussen vooral in de lever, wat de primaire bron is voor IGFBP-1 in de circulatie (Gupta, et al., 2018). Op het maternale-foetale grensvlak zorgen deze eiwitten voor stimulatie van trofoblastgroei en –invasie, het voorkomen van immuunafstoting, het overleven van uNK-cellen en angiogenese stimulatie (Garrido-Gomez, et al., 2017). Decidualisatie wordt gekenmerkt door de deciduale markers (PRL en IGFBP-1), maar ook door cyclisch adenosine monofosfaat (cAMP). In vitro kan decidualisatie geïnitieerd worden door de ESC's te stimuleren met cAMP (Brar, Frank, Kessler, Cedars, & Handwerger, 1997).

Placentatie

In de placenta vindt vasculogenese *de novo* plaats, wat inhoudt dat de bloedvaten uit mesenchymcellen worden gevormd in plaats van dat er angiogenese plaatsvindt, waarbij nieuwe bloedvaten ontstaan uit al bestaande bloedvaten (Demir, et al., 2004). Vasculogenese begint vanuit de chorion villi. De villi worden 2 weken postconceptie gevormd, waarbij vinger-achtige structuren van trofoblasten zich in de intervilleuze ruimte

ontwikkelen tot chorion villusbomen. De villi worden primaire villi genoemd zolang ze alleen uit trofoblasten bestaan (Demir, et al., 2004).

Drie weken postconceptie worden de primaire villi binnengedrongen door mesenchymcellen vanuit de embryoblast. Door deze invasie worden de primaire villi omgezet naar secondaire chorion villi. Elke villus bestaat uit een kern van mesenchymcellen, met daaromheen twee lagen van trofoblastlagen, een laag van cytotrofoblast stamcellen en vervolgens een laag van gedifferentieerde syncytiotrofoblasten.

De mesenchymcellen differentiëren in hematopoietische cellen en kleine bloedvaten, waardoor vasculogenese plaatsvindt en zo de tertiaire villi gevormd worden (Demir, et al., 2004). De tertiaire villi bevatten, naast een kern van mesenchymcellen, ook macrofagen. Deze macrofagen worden Hofbauercellen genoemd en bevatten vasculair endotheel groeifactor (VEGF) en kunnen dus vasculogenese stimuleren (Demir, et al., 2004). Deze foetale bloedvaten zorgen voor een scheiding van het maternale bloed en het foetale weefsel en staan niet direct met elkaar in contact (Huppertz, Frank, Kingdom, Reister, & Kaufmann, 1998). De syncytiotrofoblasten vormen de epitheelbarrière tussen de chorion villi en het maternale bloed in de intervilleuze ruimte (Huppertz, Frank, Kingdom, Reister, & Kaufmann, 1998).

De syncytiotrofoblasten prolifereren zelf niet en zijn qua groei afhankelijk van een continue fusie van proliferatieve stamcellen met de trofoblasten. Op deze manier groeien de syncytiotrofoblasten en vergroten zo de epitheelbarrière (Huppertz, Frank, Kingdom, Reister, & Kaufmann, 1998). Tijdens deze proliferatie diffunderen de syncytiotrofoblasten in de bloedvaten van de uterus, waardoor een begin wordt gemaakt van het maternale bloedbad (Cartwright, et al., 2002). Hierdoor zijn alleen de syncytiotrofoblasten in contact met het maternale bloed (Huppertz, Frank, Kingdom, Reister, & Kaufmann, 1998).

Deze villi, de syncytiotrofoblasten en de vasculatuur van de placenta zijn essentieel voor de functie van de placenta; hormoonproductie en regulatie van foetale groei. De villi zijn essentieel voor de uitwisseling tussen maternaal en foetaal bloed van zuurstof en nutriënten naar de foetus toe, en afvalstoffen van de foetus af.

De ontwikkeling van de placenta vindt in de eerste 5 tot 8 weken plaats in een omgeving met een laag zuurstofgehalte door een hoge expressie van hypoxie induceerbare factor 1α (HIF1α) (Caniggia, et al., 2000). Een hoge expressie van HIF1α gaat gepaard met hoge niveaus van een inhibitor van EVT invasie (TGFβ), waardoor de trofoblasten dus geen infiltrerend en differentiërend vermogen hebben (Caniggia, et al., 2000). Rond 10 tot 12 weken postconceptie wordt de expressie van HIF1α minder en wordt het zuurstofgehalte in het maternale bloed hoger. Dit betekent ook dat de expressie van TGFβ vermindert en de trofoblasten kunnen differentiëren en infiltreren (Caniggia, et al., 2000). Maternaal bloed gaat 10 tot 12 weken postconceptie de intervilleuze ruimte in (Burton, Watson, Hempstock, Skepper, & Jauniaux, 2002). In de tijd daarvoor wordt de placenta voorzien van nutriënten door trofoblast fagocytose van endometrische klieren, die glycogeen en glycoproteïnen secreteren (Burton, Watson, Hempstock, Skepper, & Jauniaux, 2002). Pas 10 tot 12 weken postconceptie stroomt er maternaal bloed de intervilleuze ruimte in. Voor die tijd werden

de spiraalarteriën verhinderd door opstoppingen van cytotrofoblasten (Burton, Watson, Hempstock, Skepper, & Jauniaux, 2002). Door deze opstopping wordt een omgeving gevormd met lage zuurstofwaarden in het placentaire weefsel, wat nodig is voor de vroege ontwikkeling. De opstopping van cytotrofoblasten in de spiraalarteriën beschermt de foetus en de placenta van vrije zuurstofradicalen, omdat de syncytiotrofoblasten vroeg in de zwangerschap erg gevoelig zijn voor zuurstof (Burton, Jauniaux, & Watson, 1999).

De intervilleuze ruimte bevat maternaal bloed dat in contact staat met de syncytiotrofoblasten die om de chorion villi heen zitten. Zo staat het maternale bloed in direct contact met het foetale weefsel (Huppertz, Frank, Kingdom, Reister, & Kaufmann, 1998) . Deze syncytiotrofoblasten zijn endotheel-achtig, waardoor ze in staat worden gesteld om hormonen, groeifactoren en cytokines in het maternale bloed te secreteren (Gougos, et al., 1992). Door de secretie van bovengenoemde factoren, kan de toevoer van substraten naar en de groei van de foetus beïnvloed worden. De syncytiotrofoblasten secreteren ook NO, waardoor ze als eerste verdedigingsmechanisme optreden (Eis, Brockman, Pollock, & Myatt, 1995). NO kan voorkomen dat de placenta wordt afgestoten omdat maternale leukocyten hierdoor niet meer aan de placenta kunnen binden. Daarnaast kan NO een cytotoxicsch/cytostatisch effect uitoefenen op maternale pathogenen (Eis, Brockman, Pollock, & Myatt, 1995).

De EVTs penetreren de spiraalarteriën, die in elke baarmoeder aanwezig zijn (Moore, et al., 2007). Een spiraalarterie wordt in figuur 2 schematisch weergegeven. Door de penetratie van de EVTs, worden de spiraalarteriën grote bloedvaten met een lage weerstand en een hoge bloedstroom (Moore, et al., 2007). Door de lage weerstand en de hoge bloedstroom wordt de placenta van voldoende zuurstof en nutriënten voorzien. In transformerende, deciduale bloedvaten zijn uNK-cellen en macrofagen aanwezig, waar ze de bloedvaten infiltreren in de gladde spiercellaag (Dunk, et al., 2019). Deze uNK-cellen secreteren MMPs waarmee ze de extracellulaire matrix van de vasculaire wand verbreken. Dit leidt tot het uiteenvallen en uiteindelijk tot het afsterven van de gladde spiercellaag. De uNK-cellen secreteren cytokines waardoor EVT invasie gestimuleerd wordt (Dunk, et al., 2019). De endovasculaire trofoblasten vervangen in de spiraalarteriën voor een deel glad spierweefsel voor non-contractiele matrix (Cartwright, et al., 2002). Deze verandering van de spiraalarteriën zorgen ervoor dat deze arteriën in staat zijn een hoge bloedstroom van het maternale bloed naar de placentaire villi te bewerkstelligen. Omdat de spiraalarteriën minder glad spierweefsel meer bevatten, reageren de spiraalarteriën veel minder op vasoconstrictie en vasodilatatie. Op deze manier vindt er altijd een bloedtoevoer naar de placenta plaats.

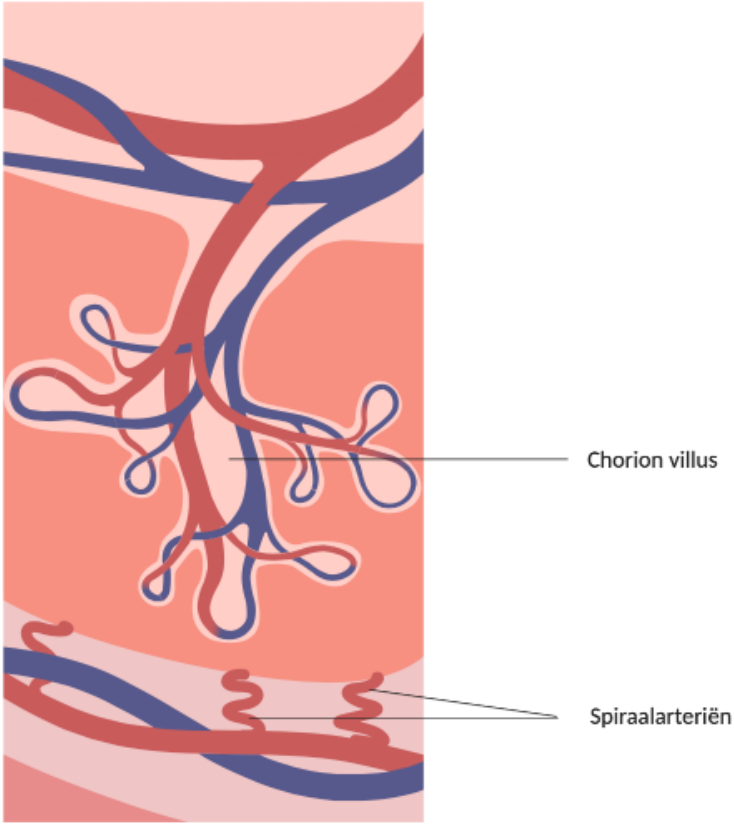

Figuur 2: Schematische weergaven van een chorion villus en spiraalarteriën.

Zoals beschreven, moeten de al bestaande spiraalarteriën veranderd worden om de verhoogde bloedtoevoer naar de placenta te kunnen faciliteren (Moore, et al., 2007). Dit gebeurt door middel van EVT geïnduceerde apoptose van de endotheelcellen, door Fas/FASL interacties (Huppertz, Frank, Kingdom, Reister, & Kaufmann, 1998). Expressie van Fas is aanwezig in endotheel van spiraalarteriën, gladde spiercellen en endotheelcellen van de decidua. De interactie van Fas/FASL is betrokken bij het induceren van endothele apoptose door trofoblasten (Ashton, et al., 2005). Apoptose van syncytiotrofoblasten aan de villusbomen aan de foetale kant van de placenta zorgt voor een hogere turnover van villus-trofoblasten, waardoor deze trofoblasten het synctytium kunnen infiltreren (Huppertz, Frank, Kingdom, Reister, & Kaufmann, 1998). Deze invasie is een vereiste voor een succesvolle zwangerschap. Apoptose van de villus-trofoblasten gebeurt in een balans met het herstel van de villusbomen, zodat de villusbomen niet volledig verdwijnen (Smith, Baker, & Symonds, 1997). Bovendien is hypoxie (in de placenta met een laag zuurstofgehalte) een potente stimulans voor de expressie van VEGF (Caniggia, et al., 2000). VEGF zorgt ervoor dat angiogenese kan plaatsvinden en er dus nieuwe vasculatuur wordt aangelegd (Shore, et al., 1997). Ook EVTs brengen veel isotypes van VEGF tot expressie (Lash, Cartwright, Whitley, Trew, & Baker, 1999). Placenta's brengen een placentaire groeifactor (PlGF) tot expressie die de angiogenese stimuleert, vanwege de overeenkomsten van PlGF met VEGF (Clark, Smith, Licence, Evans, & Charnock-Jones, 1998). PlGF kan sterke interacties aangaan met vasculair endotheel groeifactor receptor-1 (VEGFR-1) (Eriksson, et al., 2002). Deze interactie is noodzakelijk voor een succesvolle angiogenese in de placenta (Fujii, et al., 2008).

Ontwikkeling placenta intra-uterine groeivertraging

Implantatie

Bij IUGR ligt door een verlaagde perfusie van de placenta maternale endothele dysfunctie ten grondslag (Savvidou, et al., 2003). Door deze verlaagde perfusie, scheidt de placenta bepaalde factoren uit waardoor endothele dysfunctie kan ontstaan. Door endothele dysfunctie kan de maternale endotheellaag beschadigd worden. Dit kan leiden tot hypertensie en proteïnurie. Ook zal vasodilatatie in de spiraalarteriën hierdoor niet goed kunnen optreden (Savvidou, et al., 2003). In IUGR zijn de trofoblasten minder in staat om de uteruswand voldoende te infiltreren, met als gevolg een oppervlakkige invasie van de uteruswand. Door deze oppervlakkige invasie blijft er een hogere weerstand in de spiraalarteriën. Dit kan een verlaagde perfusie en verlaagd transport van nutriënten en zuurstof naar de foetus tot gevolg hebben (Mayhew, et al., 2002). De abnormale placentatie bij placenta's van IUGR zwangerschappen komt door een niet-succesvolle samenwerking tussen de cytotrofoblasten en de spiraalarteriën aan de maternale kant.

In IUGR placenta's is het niveau van uNK-cellen verlaagd (Dunk, et al., 2019). Dit gegeven kan bijdragen aan het feit dat invasie van de uteruswand niet goed verloopt in IUGR (Dunk, et al., 2019).

Decidualisatie

Eén van de markers voor decidualisatie, IGFBP-1, wordt gezien als overheersende IGFBP dat de biologische beschikbaarheid van insuline groeifactor I (IGF-I) bepaalt tijdens de zwangerschap (Gupta, et al., 2018). Fosforylatie van IGFBP-1 gebeurt door caseïne-kinase-2 (CK2) en verhoogt de affiniteit om IGF-I te binden. Een hoge affiniteit van IGFBP-1 voor IGF-I betekent dat IGFBP-1 interacties aan kan gaan met IGF-I. Deze interacties zorgen ervoor dat IGF-I de IGF-receptor niet goed zal kunnen binden, waardoor er uiteindelijk minder insuline gesynthetiseerd zal kunnen worden. IUGR wordt geassocieerd met verhoogde IGFBP-1 niveaus en IGFBP-1 hyperfosforylatie (Gupta, et al., 2018). Uit Gupta et al. 2018 is gebleken dat in IUGR deciua's inhibitie van mTOR signalering en activatie van de aminozuur respons (AAR) pathway plaatsvindt. Deze inhibitie van mTOR en activatie van AAR leiden tot verhoogde secretie van IGFBP-1 door de foetale lever en tot verhoogde fosforylatie van ditzelfde eiwit, wat gerelateerd wordt aan hypoxie en verminderde amino beschikbaarheid (Gupta, et al., 2018). Bovendien wordt CK2 door mTOR en AAR gereguleerd, waardoor hyperfosforylatie plaats kan vinden (Gupta, et al., 2018).

Een verlaagde bloedstroom naar de placenta in IUGR kan ervoor zorgen dat er een gelimiteerde toevoer van zuurstof en nutriënten plaatsvindt naar de decidua (Gupta, et al., 2018). Door deze verminderde toevoer van zuurstof kan hypoxie ontstaan. Hypoxie leidt tot een verhoogde fosforylatie van IGFBP-1 en een verminderde biologische activiteit van IGF-I. Deze verminderde biologische activiteit kan er aan de hand van inhibitie van trofoblast invasie en placentaire functies voor zorgen dat er groeirestrictie optreedt (Gupta, et al., 2018) (Figuur 3).

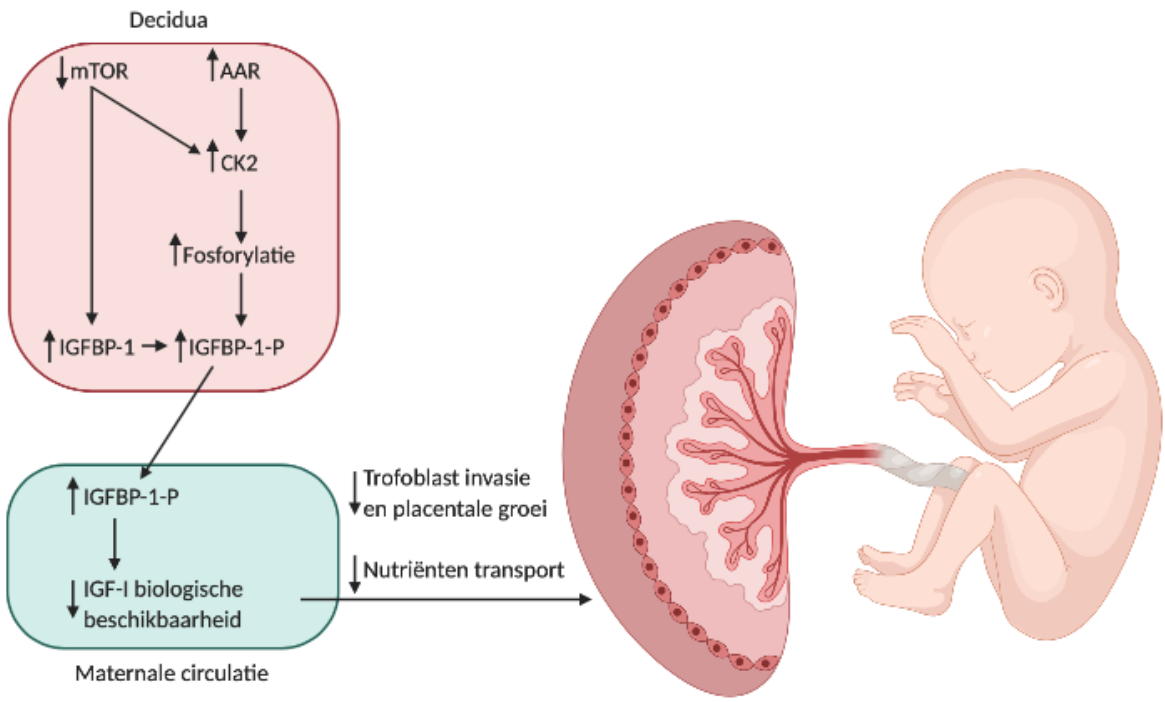

Figuur 3: IGFBP-1 regulatie in decidua. IGFBP-1-P is het gefosforyleerde IGFBP-1. Figuur geïnspireerd door Gupta et al. 2018.

De andere marker voor decidualisatie, prolactine, is ook verstoord in IUGR zwangerschappen (Ain, Canham, & Soares, 2005). Volgens Ain et al. 2005 lieten IUGR placenta's een verstoord patroon zien in PRL, omdat de differentiatie van de trofoblasten inadequaat plaatsvindt.

Progesteron is tijdens de zwangerschap een belangrijk hormoon dat de decidualisatie, implantatie en placentatie reguleert (Ponnampalam, Weston, Trajstman, Susil, & Rogers, 2004). Pecks et al. 2016, liet zien dat oestrogeen en progesteron niveaus lager liggen in IUGR zwangerschappen.

Placentatie

Kenmerkend voor IUGR is dat de trofoblasten onvoldoende het endothele fenotype aannemen, waardoor deze trofoblasten niet in staat zijn de spiraalarteriën goed te kunnen infiltreren (Cartwright, et al., 2002). Dit resulteert in spiraalarteriën met een hoge weerstand en een langzame bloedstroom en gladde spiercellen die gevoelig zijn voor vasoconstrictie en –dilatatie (Savvidou, et al., 2003; Mayhew, et al., 2002). Door deze onvolledige verandering van de spiraalarteriën, wordt het transport van zuurstof en nutriënten verminderd. In IUGR is niet alleen de diepte van de invasie van de trofoblasten verminderd, maar ook het aantal arteriën dat geïnfiltreerd is ligt lager. Omdat deze transformatie van de spiraalarteriën niet goed plaatsvindt, maakt dit de placenta vatbaarder voor hypoxie en oxidatieve stress, wat uiteindelijk ook tot een ontwikkelingsstoornis van de villusboom kan leiden (Hung, Skepper, Charnock-Jones, & Burton, 2002).

Voor trofoblasten geldt dat hypoxie bij kan dragen aan disregulatie van de placentaire angiogenese via hypoxie induceerbare factor 1 α (HIF1α) (Lash, et al., 2002), (Wang & Semenza, 1993). IUGR placenta's laten hogere niveaus van TGFβ zien (Briana, et al., 2012). Hogere niveaus van TGFβ betekenen een hogere inhibitie van trofoblast differentiatie en invasie, waardoor de trofoblasten de uteruswand en spiraalarteriën onvoldoende kunnen infiltreren (Caniggia, et al., 2000). IUGR placenta's laten minder chorion villi zien, wat duidt op verminderde angiogenese in de placenta (Chen, Bajoria, & Aplin, 2002). Afwijkende angiogenese kan leiden tot IUGR, omdat er dan ook minder zuurstof en nutriënten naar de foetus getransporteerd kunnen worden (Torry, Hinrichs, & Torry, 2014). Veranderingen in verschillende anti-angiogenese groeifactoren, zoals oplosbare VEGF receptor 1 (sVEGFR-1), zijn hiervoor hoogstwaarschijnlijk de oorzaak. sVEGFR-1 kan binden aan VEGF en PlGF, waardoor de vrije concentratie in het bloed van deze groeifactoren vermindert en interactie met hun receptoren geïnhibeerd wordt (Jarvenpaa, et al., 2007; Shore, et al., 1997). Dit leidt tot endotheelcel dysfunctie. Deze endothele dysfunctie kan leiden tot verstoorde angiogenese en vasculogenese functies in IUGR placenta's. De placentaire groeifactor PlGF is verlaagd in IUGR placenta's. Lagere waarden van PlGF kunnen verklaard worden door een downregulatie van deze groeifactor door hypoxie (Lash, et al., 2002). Verlaagde niveaus van PlGF dragen daardoor ook bij aan een verminderde angiogenese in de placenta.

Placentaire apoptose is verhoogd in IUGR, wat voor een onbalans kan zorgen in de afbraak en het herstel van de villeuze syncytiotrofoblasten (Crocker, Cooper, Ong, & Baker, 2003; Briana, et al., 2012). Door deze onbalans kan de villusboom ontwikkelingsstoornissen ondergaan, wat voor een depletie in syncytiotrofoblasten kan zorgen. Dit zou betekenen dat de secretoire- en transportfuncties van de syncytiotrofoblasten verminderen (Hung, Skepper, Charnock-Jones, & Burton, 2002).

De chorion villi van IUGR placenta's laten discontinuïteit zien als het gaat om de syncytiotrofoblastlaag die over de villi heen ligt (Romo, Carceller, & Tobajas, 2009). Deze discontinuïteit wordt gekenmerkt door fibrine opvulling. Sommige IUGR placenta's laten ook infarcten van fibrine zien in de villi en intervilleuze vaten (Romo, Carceller, & Tobajas, 2009). De beschadiging van deze syncytiotrofoblasten zorgt voor een reductie van de functies van de trofoblasten in IUGR, waardoor de capaciteit van de villi om nutriënten te transporteren ook vermindert (Mayhew, et al., 2002). Door de beschadiging van de syncytiotrofoblasten vindt er een verandering plaats in de balans tussen proliferatie, differentiatie en apoptose in de celcyclus van de syncytiotrofoblasten (Briana, et al., 2012). IUGR placenta's zijn, ten opzichte van gezonde placenta's, gevoeliger voor apoptose als reactie op zowel hypoxie als cytokines (Levy, Smtih, Chandler, & Nelson, 2000; Crocker, Cooper, Ong, & Baker, 2003). IUGR placenta's die werden blootgesteld aan hypoxie lieten zien dat, ten opzichte van de gezonde placenta's, de activiteit van p53 was opgereguleerd, terwijl anti-apoptosefactor B-cel lymfoom 2 (Bcl-2) daarentegen juist minder tot expressie werd gebracht (Huppertz, Frank, Kingdom, Reister, & Kaufmann, 1998). Tumor proteïne p53 is een belangrijke factor in apoptose van de syncytiotrofoblasten. Ook was er een toegenomen expressie van

Metador 1 (Mtd-1) geobserveerd, wat een pro-apoptosefactor betreft (Soleymanlou, et al., 2005). Deze drie factoren zorgen voor toegenomen apoptotische activiteit. Ook wordt er meer apoptose veroorzaakt door expressie van de pathways van geprogrammeerde celdood (Huppertz, Frank, Kingdom, Reister, & Kaufmann, 1998).

Er zijn veel factoren die bijdragen aan de schade aan de chorion villi in IUGR-placenta's, en oxidatieve stress is hiervan één van de belangrijkste (Hung, Skepper, Charnock-Jones, & Burton, 2002). Oxidatieve stress in de placenta kan veroorzaakt worden door de gebrekkige ontwikkeling van de spiraalarteriën waardoor een verminderde perfusie kan ontstaan (Hung, Skepper, Charnock-Jones, & Burton, 2002). Naast hypoxie ondervinden de syncytiotrofoblasten ook ER stress door activatie van de ongevouwen eiwitrespons, wat leidt tot een versterkt ER signaal voor apoptose (Yung, et al., 2008). Buiten de schade veroorzaakt door vrije zuurstofradicalen als gevolg van hypoxie of ischemie, kunnen deze aandoeningen ook schade veroorzaken door variërende bloedstroom (Levy, Smtih, Chandler, & Nelson, 2000; Hung, Skepper, Charnock-Jones, & Burton, 2002; Heazell, et al., 2008). Een variërende bloedstroom leidt tot verhoging van oxidatieve stress (Jauniaux, Greenwold, Hempstock, & Burton, 2003).

Discussie

De ontwikkeling van de placenta is een complex proces. Dit maakt het lastig om een eenvoudig antwoord te geven op de vraag wat de ontwikkeling van de placenta in IUGR anders maakt. Hoewel er al veel bekend is over de ontwikkeling van de placenta, is er nog veel onduidelijk. Niet alle onderzoeken nemen dezelfde gegevens en factoren mee, waardoor het kan zijn dat de uitkomsten van verschillende onderzoeken wat genuanceerd zijn.

De meeste studies besproken in deze scriptie hebben *in vitro* onderzoek gedaan met humane cellen. Sommige studies hebben ook gebruik gemaakt van postnatale IUGR placenta's. Veel van deze studies hebben eerst onderzoek gedaan in diermodellen of hebben de gegevens van deze onderzoeken meegenomen in hun eigen onderzoek. Dit maakt dat de uitkomsten van de studies betrouwbaar zijn. In deze scriptie is geen rekening gehouden met de individuele verschillen tussen de vrouwen waarvan de placenta's afkomstig zijn. Dat wil zeggen; er is geen rekening gehouden met omgevingsfactoren, genetische achtergrond of sociaaleconomische status. Aangetoond is dat deze drie aspecten bij kunnen dragen aan de ontwikkeling van IUGR (Kleijer, Dekker, & Heard, 2009). Om een juiste vergelijking te kunnen maken, zouden alle placenta's van vrouwen uit dezelfde groepen afkomstig moeten zijn. Dit zou gedaan kunnen worden door vrouwen met gezonde zwangerschappen en vrouwen met IUGR zwangerschappen te categoriseren per sociaaleconomische status, werkend of werkloos, roken of niet-roken etc. Op deze manier kunnen groepen gemaakt worden waarin zoveel mogelijk rekening gehouden wordt met de continuïteit van omgevings- en/of risicofactoren.

De resultaten van de verschillende studies lijken elkaar niet tegen te spreken. Ieder onderzoek heeft zich gefocust op andere aspecten van de ontwikkeling van de placenta, in

zowel de gezonde situatie als in IUGR. Hierdoor kan een completer beeld gegeven worden over wat zich afspeelt in de placenta in beide situaties.

Inhoudelijk gezien werd het duidelijk dat er over de ontwikkeling van de placenta in IUGR nog veel onduidelijk is. Zo was er weinig informatie te vinden over de algemene ontwikkeling van de placenta, zonder dat werd ingezoomd op een specifieke pathologie of groep cellen. Dit maakte het lastig om een compleet beeld te schetsen van de ontwikkeling van de placenta in IUGR. Vooral over het onderdeel implantatie in IUGR was minder informatie beschikbaar, waardoor ervan kan worden uitgegaan dat de implantatie vrijwel hetzelfde verloopt als in een gezonde situatie, maar het is onduidelijk of dat een juiste aanname is.

Voor deze scriptie is zo veel mogelijk gebruik gemaakt van recente bronnen. Echter dateerden veel bronnen uit de vorige eeuw of vorige decennia. Dit ging voornamelijk over de ontwikkeling van de placenta in de gezonde situatie. Dit kan inhouden dat veel van de informatie uit deze gedateerde bronnen voor waar wordt aangezien en er daarom geen verder onderzoek wordt gedaan.

Er wordt nog steeds onderzoek gedaan naar een juiste therapie voor IUGR. Therapieën met groeihormonen om de kinderen na de geboorte een groeispurt door te laten maken zijn er en zijn ook succesvol gebleken (Chaussain, Colle, & Landier, 1994; De Ridder, Engels, Stijnen, & Hokken-Koelega, 2008). Echter, *in utero* therapieën blijven nog uit. Studies met silfdenafil zijn verwachtingsvol, al is gebleken dat het middel geen invloed heeft op de foetale groei (Groom, et al., 2019). Desalniettemin zal onderzocht moeten worden of sildenafil wel een positieve invloed heeft op het welzijn van de foetus. Er zijn ook studies gedaan naar het supplementeren van nutriënten tijdens de zwangerschap, maar desbetreffende experimentele artikelen waren niet beschikbaar. Dit is de reden om deze vorm van therapie niet verder toe te lichten, mede omdat uit een review bleek dat desbetreffende therapie niet geholpen hebben.

De anatomie van de placenta en de blastocyst is al geruime tijd bekend. Omdat de anatomie van de placenta en de blastocyst als algemene kennis wordt gezien, vermeldden experimentele artikelen hier geen bronnen meer bij. Onder de sub-kop *Implantatie* in het hoofdstuk *Ontwikkeling placenta gezonde situatie* heb ik kort en globaal de anatomie van de placenta en de blastocyst beschreven. Hierbij heb ik gebruik gemaakt van een hoofdstuk uit een boek en een review artikel, waar normaal gesproken niet aan gerefereerd dient te worden in een wetenschappelijke scriptie. Ik heb er zodoende voor gekozen de bronvermelding niet in de tekst zelf te vermelden. Echter zou ik wel graag naar de artikelen willen verwijzen, aangezien ik het niet zelf heb bedacht. De informatie over de placenta komt uit het boek *The Placenta: Development, Function and Diseases* uit 2013, hoofdstuk 1 *An Overview of Development, Function and Diseases of the Placenta*, geschreven door Usha Verma en Nipun Verma. De informatie over de blastocyst komt uit een review artikel *The Cell Biology of Blastocyst Development* door Andrew J. Watson, gepubliceerd in *Molecular Reproduction and Development* (pp 492-504) in 1992.

IUGR is een ernstige aandoening, waarbij het risico op perinatale morbiditeit groot is. Om meer inzichten te krijgen in een passende therapie voor deze aandoening, is verder onderzoek noodzakelijk. Er zou bijvoorbeeld gekeken kunnen worden naar middelen die dilatatie van de spiraalarteriën bewerkstelligen, om zo de toevoer van zuurstof en nutriënten naar de foetus te verhogen. De inhibitie van mTOR in IUGR zou ook beter kunnen worden onderzocht, zodat er wellicht een manier komt om deze inhibitie op te heffen waardoor de implantatie in IUGR beter plaats kan vinden. Verbeterde technieken om IUGR zo vroeg mogelijk te kunnen diagnosticeren zijn nodig om op tijd te weten wat er aan de hand is. Vrouwen die te maken krijgen met de risicofactoren uit Tabel 1, zouden vaker op controle kunnen komen.

Conclusie

Door de ontwikkeling van de placenta in een gezonde zwangerschap te vergelijken met de ontwikkeling van de placenta in een zwangerschap met intra-uterine groeivertraging, lijkt het probleem bij IUGR vooral te liggen bij de onvolledige invasie van de trofoblasten aan de uteruswand. Dit heeft als gevolg dat de spiraalarteriën van de uterus niet goed ontwikkelen en zo een langzame bloedstroom kan ontstaan (Mayhew, et al., 2002; Savvidou, et al., 2003). Door deze lage bloedstroom van de decidua naar de foetus, krijgt de foetus niet voldoende zuurstof en nutriënten binnen (Mayhew, et al., 2002). Hierbij lijken hyperfosforylatie van IGFBP-1 (Gupta, et al., 2018), verminderde uNK-cellen (Dunk, et al., 2019), lage niveaus van PlGF (Lash, et al., 2002), een onbalans tussen proliferatie en apoptose van trofoblasten (Crocker, Cooper, Ong, & Baker, 2003) en hypoxie (Lash, et al., 2002) grote rollen te spelen in de pathologie van IUGR. Dit kan leiden tot perinatale morbiditeit, of tot postpartum complicaties in de verdere ontwikkeling van het kind (Daayana, Baker, & Crocker, 2004).

Bronnen

Figuren: zelf gemaakt via https://www.biorender.com

Bibliografie

Ain, R., Canham, L. N., & Soares, M. J. (2005). Dexamethasone-induced intrauterine growth restriction impacts the placental prolactin family, insulin-like growth factor-II and the Akt signaling pathway. *Journal of Endocrinology*, 253-263.

Ashton, S. V., Whitley, G. S., Dash, P. R., Wareing, M., Crocker, I. P., Baker, P. N., & Cartwright, J. E. (2005). Uterine Spiral Artery Remodeling Involves Endothelial Apoptosis Induced by Extravillous Trophoblasts Through Fas/FasL Interactions. *Arteriosclerosis, Thrombosis and Vascular Biology*, 102-108.

Bacenková, D., Rosocha, J., Tóthová, T., Rosocha, L., & Sarissky, M. (2011). Isolation and basic characterization of human term amnion and chorion mesenchymal stromal cells. *Cytotherapy*, 1047-1056.

Baek, M., Song, H., Han, J., & Yoon, M. (2018). Differential regulation of mTORC1 and mTORC2 is critical for 8-Br-cAMP-induced decidualization. *Experimental & Molecular Medicine*, 1-11.

Barrera, D., Avila, E., Hernández, G., Halhali, A., Biruete, B., Larrea, F., & Díaz, L. (2007). Estradiol and progesterone synthesis in human placenta is stimulated by calcitriol. *The Journal of Steroid Biochemistry and Molecular Biology*, 529-532.

Berseth, C. (1992). Effect of early feeding on maturation of the preterm infant's small intestine. *The Journal of Pediatrics*, 947-952.

Brar, A. K., Frank, G. R., Kessler, C. A., Cedars, M. I., & Handwerger, S. (1997). Progesterone-Dependent Decidualization of the Human Endometrium is Mediated by cAMP. *Endocrine*, 301-307.

Briana, D. D., Liosi, S., Gourgiiotis, D., Boutsikou, M., Marmarinos, A., Baka, S., . . . Malamitsi-Puchner, A. (2012). Fetal concentrations of the growth factors TGF-α and TGF-β1 in relation to normal and restricted fetal growth at term. *Cytokine*, 157-161.

Burton, G. J., Jauniaux, E., & Watson, A. L. (1999). Maternal arterial connections to the placental intervillous space during the first trimester of human pregnancy: The Boyd Collection revisited. *The American Journal of Obstetrics and Gynecology*, 718-724.

Burton, G. J., Watson, A. L., Hempstock, J., Skepper, J. N., & Jauniaux, E. (2002). Uterine Glands Provide Histiotrophic Nutrition for the Human Fetus during the First Trimester of Pregnancy. *The Journal of Clinical Endocrinology & Metabolism*, 2954-2959.

Caniggia, I., Mostachfi, H., Winter, J., Gassmann, M., Lye, S. J., Kuliszweski, M., & Post, M. (2000). Hypoxia-inducible factor-1 mediates the biological effects of oxygen on human trophoblast differentiation through TGFβ3. *The Journal of Clinical Investigation*, 577-587.

Cartwright, J., Kenny, L., Dash, P., Crocker, I., Aplin, J., Baker, P., & Whitley, G. S. (2002). Trophoblast Invasion of Spiral Arteries: a Novel In Vitro Model. *Placenta*, 232-235.

Chaussain, J., Colle, M., & Landier, F. (1994). Effects of growth hormone therapy in prepubertal children with short stature secondary to intrauterine growth retardation. *Acta Paediatrica*, 74-75.

Chen, C.-P., Bajoria, R., & Aplin, J. D. (2002). Decreased vascularization and cell proliferation in placentas of intrauterine growth–restricted fetuses with abnormal umbilical artery flow velocity waveforms. *American Journal of Obstetrics and Gynecology*, 764-769.

Clark, D., Smith, S., Licence, D., Evans, A., & Charnock-Jones, D. (1998). Comparison of expression patterns for placenta growth factor, vascular endothelial growth factor (VEGF), VEGF-B and VEGF-C in the human placenta throughout gestation. *Journal of Endocrinology*, 459-467.

Clausson, B., Gardosi, J., & Cnattingius, S. (2001). Perinatal outcome in SGA births defined by customised versus population-based birthweight standards. *British Journal of Obstetrics and Gynecology*, 830-834.

Crocker, I. P., Cooper, S., Ong, S. C., & Baker, P. N. (2003). Differences in Apoptotic Susceptibility of Cytotrophoblasts and Syncytiotrophoblasts in Normal Pregnancy to Those Complicated with Preeclampsia and Intrauterine Growth Restriction. *The American Journal of Pathology*, 637-643.

Daayana, S., Baker, P., & Crocker, I. (2004). An Image Analysis Technique for the Investigation of Variations in Placental Morphology in Pregnancies Complicated by Preeclampsia With and Without Intrauterine Growth Restriction. *Society for Gynecologic Investigation*, 545-552.

De Ridder, M., Engels, M., Stijnen, T., & Hokken-Koelega, A. (2008). Small for Gestational Age Children without Early Catch-Up Growth: Spontaneous Growth and Prediction of Height at 8 Years. *Hormone Research*, 203-208.

Demir, R., Kayisli, U., Seval, Y., Celik-Ozenci, C., Korgun, E., Demir-Weusten, A., & Huppertz, B. (2004). Sequential Expression of VEGF and its Receptors in Human Placental Villi During Very Early Pregnancy: Differences Between Placental Vasculogenesis and Angiogenesis. *Placenta*, 560-572.

Doctor, B., O'Riordan, M., Kirhner, H., Shah, D., & Hack, M. (2001). Perinatal correlates and neonatal outcomes of small for gestational age infants born at term gestation. *American Journal of Obstetrics and Gynecology*, 652-659.

Dunk, C., Kwan, M., Hazan, A., Walker, S., Wright, J. K., Harris, L. K., . . . Lye, S. J. (2019). Failure of Decidualization and Maternal Immune Tolerance Underlies Uterovascular Resistance in Intra Uterine Growth Restriction. *Frontiers in Endocrinology*.

Dunn, L., Hulman, S., Weiner, J., & Kliegman, R. (1988). Beneficial effects of early hypocaloric enteral feeding on neonatal gastrointestinal function: Preliminary report of a randomized trial. *The Journal of Pediatrics*, 622-629.

Eis, A., Brockman, D., Pollock, J., & Myatt, L. (1995). Immunnohistochemical Localization of Endothelial Nitric Oxide Synthase in Human Villous and Extravillous Trophoblast Populations and Expression during Syncytiotrophoblast Formation In Vitro. *Placenta*, 113-126.

Eriksson, A., Cao, R., Pawliuk, R., Berg, S.-M., Tsang, M., Zhou, D., . . . Cao, Y. (2002). Placenta Growth Factor-1 antagonizes VEGF-induced angiogenesis and tumor growth by the formation of functionally inactive PlGF-1/VEGF heterodimers. *Cancer Cell*, 99-108.

Fujii, T., Yonemitsu, Y., Onimaru, M., Inoue, M., Hasegawa, M., Kuwano, H., & Sueishi, K. (2008). VEGF function for upregulation of endogenous PlGF expression during FGF-2-mediated therapeutic angiogenesis. *Atherosclerosis*, 51-57.

Garrido-Gomez, T., Dominguez, F., Quiñonero, A., Diaz-Gimeno, P., Kapidzic, M., Gormley, M., . . . Simón, C. (2017). Defective decidualization during and after severe preeclampsia reveals a possible maternal contribution to the etiology. *Proceedings of the National Academy of Sciences of the United States of America*, 8468-8477.

Geva, R., Eshel, R., Leitner, Y., Fattal-Valevski, A., & Harel, S. (2006). Memory functions of children born with asymmetric intrauterine growth restriction. *Brain Research*, 186-194.

Gougos, A., St Jacques, S., Greaves, A., O'Connell, P., d'Apice, A., Bührin, H., . . . Letarte, M. (1992). Identification of distinct epitopes of endoglin, an RGD-containing glycoprotein of endothelial cells, leukemic cells, and syncytiotrophoblasts. *International Immunology*, 83-92.

Grati, F., Miozzo, M., Cassani, B., Rossella, F., Antonazzo, P., Gentilin, B., . . . Simoni, G. (2005). Fetal and placental chromosomal mosaicism revealed by QF-PCR in severe IUGR pregnancies. *Placenta*, 10-18.

Groom, K., McCowan, L., Mackay, L., Lee, A., Gardener, G., Unterscheider, J., . . . Baker, P. (2019). STRIDER NZAus: a multicentre randomised controlled trial of sildenafil therapy in early-onset fetal growth restriction. *BJOG: An International Journal of Obstetrics & Gynaecology*, 997-1006.

Gundogan, F., Elwood, G., Longato, L., Tong, M., Feijoo, A., Carlson, R., . . . De la Monte, S. (2008). Impaired Placentation in Fetal Alcohol Syndrome. *Placenta*, 148-157.

Gupta, M. B., Abu Shehab, M., Nygard, K., Biggar, K., Singal, S. S., Santoro, N., . . . Jansson, T. (2018). IUGR Is Associated With Marked Hyperphosphorylation of Decidual and Maternal Plasma IGFBP-1. *The Journal of Clinical Endocrinology & Metabolism*, 408-4-22.

Haelterman, E., Bréart, G., Paris-Liado, J., Dramaix, M., & Tchobroutsky, C. (1997). Effect of Uncomplicated Chronic Hypertension on the Risk of Small-for-Gestational Age Birth. *American Journal of Epidemiology*, 689-695.

Hardy, J., & Mellits, E. (1972). Does maternal smoking during pregnanct have a long-term effect on the child? *The Lancet*, 1332-1336.

Heazell, A., Lacey, H., Jones, C., Huppertz, B., Baker, P., & Crocker, I. (2008). Effects of Oxygen on Cell Turnover and Expression of Regulators of Apoptosis in Human Placental Trophoblast. *The Placenta*, 175-186.

Hoftiezer, L., Hof, M. H., Dijs-Elsinga, Joyce, Hogeveen, M., Hukkelhoven, C. W., & Van Lingen, R. A. (2019). From population reference to national standard: new and improved birthweight charts. *American Journal of Obstetrics and Gynecology*, 383.e1-383.e17.

Hung, T.-H., Skepper, J. N., Charnock-Jones, D. S., & Burton, G. J. (2002). A Potent Inducer of Apoptotic Changes in the Human Placenta and Possible Etiological Factor in Preeclampsia. *Circulation Research*, 1274-1281.

Huppertz, B., Frank, H.-G., Kingdom, J. C., Reister, F., & Kaufmann, P. (1998). Villous cytotrophoblast regulation of the syncytial apoptotic cascade in the human placenta. *Histochemistry and Cell Biology*, 495-508.

Ibáñez, L., Potau, N., & De Zegher, F. (1999). Precocious Pubarche, Dyslipidemia, and Low IGF Binding Protein-1 in Girls: Relation to Reduced Prenatal Growth. *Pediatric Research*, 320-322.

Iruela-Arispe, M. L., Rodriguez-Mananeque, J. C., & Abu-Jawdeh, G. (1999). Endometrial Endothelial Cells Express Estrogen and Progesterone Receptors and Exhibit a Tissue Specific Response to Angiogenic Growth Factors. *Microcirculation*, 127-140.

James, J. L., Stone, P. R., & Chamley, L. W. (2005). Cytotrophoblast differentiation in the first trimester of pregnancy: evidence for separate progenitors of extravillous trophoblasts and syncytiotrophoblast. *Reproduction*, 95-103.

Jarvenpaa, J., Vuoristo, J. T., Savolainen, E.-R., Ukkola, O., Vaskivuo, T., & Ryynanen, M. (2007). Altered expression of angiogenesis-related placental genes in pre-eclampsia associated with intrauterine growth restriction. *Gynecological Endocrinology*, 351-355.

Jauniaux, E., Greenwold, N., Hempstock, J., & Burton, G. J. (2003). Comparison of ultrasonographic and Doppler mapping of the intervillous circulation in normal and abnormal early pregnancies. *Fertility and Sterility*, 100-106.

Kleijer, M., Dekker, G., & Heard, A. (2009). Risk factors for intrauterine growth restriction in a socio-economically disadvantaged region. *The Journal of Maternal-Fetal & Neonatal Medicine*, 23-30.

Kokawa, K., Shikone, T., & Nakano, R. (1996). Apoptosis in the Human Uterine Endometrium during the Menstrual Cycle. *Journal of Clinical Endocrinology and Metabolism*, 4144-4147.

Lübbert, H., Pollow, K., Römmler, A., & Hammerstein, J. (n.d.). Estradiol and progesterone receptor concentrations and 17-beta-hydroxysteroid-dehydrogenase activity in estrogen-progestin stimulated endometrium of women with gonadal dysgenesis. *The Journal of Steroid Biochemistry*, 143-148.

Lash, G., Cartwright, J., Whitley, G. S., Trew, A., & Baker, P. (1999). The Effects of Angiogenic Growth Factors on Extravillous TrophoblastInvasion and Motility. *Placenta*, 661-667.

Lash, G., Taylor, C., Trew, A., Cooper, S., Anthony, F., Wheeler, T., & Baker, P. (2002). Vascular Endothelial Growth Factor and Placental Growth Factor Release in Cultured Trophoblast Cells Under Different Oxygen Tensions . *Growth Factors*, 189-196.

Legro, R., Roller, R., Dodson, W., Stetter, C., Kunselman, A., & Dunaif, A. (2010). Associations of Birthweight and Gestational Age with Reproductive and Metabolic Phenotypes in Women with Polycystic Ovarian Syndrome and Their First- Degree Relatives. *Journal of Clinical Endocrinology and Metabolism*, 789-799.

Levy, R., Smtih, S. D., Chandler, K., & Nelson, D. M. (2000). Apoptosis in human cultured trophoblasts is enhanced by hypoxia and diminished by epidermal growth factor. *American Journal of Physiology*, 982-988.

Malik, R., & Saxena, A. (2013). Role of Colour Doppler Indices in the Diagnosis of Intrauterine Growth Retardation in High-Risk Pregnancies. *Journal of Obsterics & Geynecology of India*, 37-44.

Mayhew, T., Ohadike, C., Baker, P., Crocker, I., Mitchell, C., & Ong, S. (2002). Stereological Investigation of Placental Morphology in PregnanciesComplicated by Pre-eclampsia with and without Intrauterine Growth Restriction. *Placenta*, 219-226.

Moll, W., Künzel, W., & Herberger, J. (1975). Hemdynamic implicationsof hemodwwialplacentation . *Excerpta Medica*, 67-74.

Moore, R. J., Ong, S. S., Tyler, D. J., Duckett, R., Baker, P. N., Dunn, W. R., . . . Gowland, P. A. (2007). Spiral artery blood volume in normal pregnancies and those compromised by pre-eclampsia. *NMR in Biomedicine*, 376-380.

Naruse, K., Lash, G. E., Innes, B. A., Otun, H. A., Searle, R. F., Robson, S. C., & Bulmer, J. N. (2009). Localization of matrix metalloproteinase (MMP)-2, MMP-9 and tissue inhibitors for MMPs (TIMPs) in uterine natural killer cells in early human pregnancy. *Human Reproduction*, 553-561.

Ogunyemi, D., & Hernández-Loera, G. (2004). The impact of antenatal cocaine use on maternal characteristics and neonatal outcomes. *The Journal of Maternal-Fetal and Neonatal Medicine*, 253-259.

Okada, H., Nakajima, T., Sanezumi, M., Ikuta, A., Yasuda, K., & Kanzaki, H. (2000). Progesterone Enhances Interleukin-15 Production in Human Endometrial Stromal Cells in Vitro. *The Journal of Clinical Endocrinology and Metabolism*, 4765-4770.

Okada, H., Nakajima, T., Yoshimura, T., Yasuda, K., & Kanzaki, H. (2001). The inhibitory effect of dienogest, a synthetic steroid, on the growth of human endometrial stromal cells in vitro. *Molecular Human Reproduction*, 341-347.

Okada, H., Nie, G., & Salamonsen, L. A. (2005). Requirement for Proprotein Convertase 5/6 during Decidualization of Human Endometrial Stromal Cells in Vitro. *The Journal of Clinical Endocrinology and Metabolism*, 1028-1034.

Oliver, C., Montes, M., Galindo, J., Ruiz, C., & Olivares, E. (1999). Human decidual stromal cells express α-smooth muscle actin and show ultrastructural similarities with myofibroblasts. *Human Reproduction*, 1599-1605.

Pecks, U., Rath, W., Kleine-Eggebrecht, N., Maass, N., Volgt, F., Goecke, T., . . . Escer, G. (2016). Maternal Serum Lipid, Estradiol, and Progesterone Levels in Pregnancy, and the Impact of Placental and Hepatic Pathologies. *Geburtshilfe und Frauenheilkunde*, 799-808.

Pels, A., Kenny, L., Alfirevic, Z., Baker, P., Von Dadelszen, P., Gluud, C., . . . Groom, K. (2017). STRIDER (Sildenafil TheRapy in dismal prognosis early onset fetal growth restriction): an international consortium of randomised placebo-controlled trials. *BMC Pregnancy and Childbirth*, 1-8.

Ponnampalam, A. P., Weston, G. C., Trajstman, A. C., Susil, B., & Rogers, P. A. (2004). Molecular classification of human endometrial cycle stages by transcriptional profiling. *Molecular Human Reproduction*, 879-893.

Romo, A., Carceller, R., & Tobajas, J. (2009). Intrauterine Growth Retardation (IUGR): Epidemiology and Etiology. *Padiatric Endocrinology Reviews*, 332-336.

Salafia, C., Minior, V., Pezzullo, J., Popek, E., Rosenkrantz, T., & Vintzileos, A. (1995). Intrauterine growth restriction in infants of lessthan thirty-two weeks' gestation: Associatedplacental pathologic features. *American Journal for Obstetrics and Gynecology*, 1049-1057.

Savvidou, M. D., Hingorani, A. D., Tsikas, D., Frölich, J. C., Vallance, P., & Nicolaides, K. H. (2003). Endothelial dysfunction and raised plasma concentrations of asymmetric dimethylarginine in pregnant women who subsequently develop pre-eclampsia. *The Lancet*, 1511-1517.

Scott, A., Moar, V., & Ounsted, M. (1981). The relative contributions of different maternal factors in small-for-gestational-age pregnancies. *European Journal of Obstetrics & Gynecology and Reproductive Biology*, 157-165.

Shore, V., Wang, T.-H., Wang, C.-L., Torry, R., Caudle, M., & Torry, D. (1997). Vascular Endothelial Growth Factor, Placenta Growth Factor and Their Receptors in Isolated Human Trophoblast. 657-665.

Simón, C., Moreno, C., Remohí, J., & Pellicer, A. (1998). Cytokines and embryo implantation. *Journal of Reproductive Immunology*, 117-131.

Slagle, T., & Gross, S. (1988). Effect of early low-volume enteral substrate on subsequent feeding tolerance in very low birth weight infants. *The Journal of Pediatrics*, 526-531.

Smith, G. C., Pell, J. P., & Walsh, D. (2001). Pregnancy complications and maternal risk of ischaemic heart disease: a retrospective cohort study of 129 290 births. *The Lancet*, 2002-2006.

Smith, S., Baker, P. N., & Symonds, M. (1997). Placental apoptosis is normal in human pregnancy. *American Journal of Obstetrics and Gynecology*, 57-65.

Soleymanlou, N., Wu, Y., Wang, J., Todros, T., Ietta, F., Jurisicova, A., . . . Caniggia, I. (2005). A novel Mtd splice isoform is responsible for trophoblast cell death in pre-eclampsia. *Cell Death & Differentiation*, 441-452.

Tabibzadeh, S., Kong, Q., Babaknia, A., & May, L. (1995). Progressive rise in the expression of interleukin-6 in human endometrium during menstrual cycle is initiated during the implantation window. *Molecular Human Reproduction*, 407-413.

Torry, D. S., Hinrichs, M., & Torry, R. J. (2014). Determinants of Placental Vascularity. *American Journal of Reproductive Immunology*, 257-268.

Utriainen, P., R., V., & Jääskeläinen, J. (2009). Girls with Premature Adrenarche Have Accelerated Early Childhood Growth. *The Journal of Pediatrics*, 882-887.

Vogt Isaksen, C., Austgulen, R., Chedwick, L., Romundstad, P., Vatten, L., & Craven, C. (2004). Maternal Smoking, Intrauterine Growth Restriction, and Placental Apoptosis. *Pediatric and Developmental Pathology*, 433-442.

Wang, G. L., & Semenza, G. L. (1993). General involvement of hypoxia-inducible factor 1 in transcriptional response to hypoxia. *Proceedings of the National Academy of Sciences of the United States of America*, 4304-4308.

Yung, H.-w., Calabrese, S., Hynx, D., Hemmings, B. A., Cetin, I., Charnock-Jones, D. S., & Burton, G. J. (2008). Evidence of Placental Translation Inhibition and Endoplasmic Reticulum Stress in the Etiology of Human Intrauterine Growth Restriction. *The American Journal of Pathology*, 451-462.

Zhou, Y., Fisher, S. J., Janatpour, M., Genbacev, O., Dejana, E., Wheelock, M., & Dmasky, C. H. (1997). Human Cytotrophoblasts Adopt a Vascular Phenotype as They Differentiate. *Journal of Clinical Investigation*, 2139-2151.